i15776700

การวิเคราะห์โครงกระดูกมนุษย์ในภาชนะดินเผาที่แหล่งโบราณคดีโนนป่าช้าเก่า หมู่ 8 บ้านกระเบื้อง ตำบลดอนตะหนิน อำเภอบัวใหญ่ จังหวัดนครราชสีมา

หอสมุดสาขา
วังท่าพระ
สำนักหอสมุดกลาง

โดย
นางสาวหทัยชนก วินิจสร

วิทยานิพนธ์
ห้าม
นำออกนอกห้องสมุด

เอกสารการศึกษาเฉพาะบุคคลฉบับนี้
เป็นส่วนประกอบการศึกษาตามหลักสูตรปริญญาศิลปศาสตรบัณฑิต (โบราณคดี)
ภาควิชาโบราณคดี คณะโบราณคดี มหาวิทยาลัยศิลปากร
ปีการศึกษา 2551

12 ส.ค. 2553

ภาควิชาโบราณคดี คณะโบราณคดี มหาวิทยาลัยศิลปากร อนุมัติให้เอกสารการศึกษาเฉพาะบุคคลเรื่อง "การวิเคราะห์โครงกระดูกมนุษย์ในภาชนะดินเผาที่แหล่งโบราณคดีโนนป่าช้าเก่า หมู่ 8 บ้านกระเบื้อง ตำบลดอนตะหนิน อำเภอบัวใหญ่ จังหวัดนครราชสีมา" เสนอโดย นางสาวหทัยชนก วินิจสร เป็นส่วนประกอบการศึกษาตามหลักสูตรปริญญาศิลปศาสตรบัณฑิต (โบราณคดี) ภาคเรียนที่ 2/2551

.....

(อ.ดร.ประสิทธิ์ เอื้อตระกูลวิทย์)

หัวหน้าภาควิชาโบราณคดี

วันที่ 15 เดือน พ.ค. พ.ศ. 2552

สำนักหอสมุดกลาง

อาจารย์ผู้ควบคุมการศึกษา

.....

(อ.ดร.ประสิทธิ์ เอื้อตระกูลวิทย์)

คณะกรรมการตรวจสอบรายงานการศึกษา

.....

(รองศาสตราจารย์ ดร.รัศมี ชูทรงเดช)

วันที่ 15 เดือน พ.ค. พ.ศ. 2552

.....

(อ.ดร.ประสิทธิ์ เอื้อตระกูลวิทย์)

วันที่ 15 เดือน พ.ค. พ.ศ. 2552

คำนำ

หลักฐานทางโบราณคดีประเภทโครงกระดูกมนุษย์ เป็นหลักฐานที่พบเสมอในแหล่งโบราณคดีสมัยก่อนประวัติศาสตร์ การศึกษาโครงกระดูกมนุษย์จึงเป็นศาสตร์อย่างหนึ่งที่ช่วยในการตอบคำถามเรื่องราวที่เกี่ยวข้องกับความเป็นไปในอดีต ร่องรอยต่างๆที่ปรากฏบนกระดูกจะช่วยอธิบายให้เราเข้าใจว่าคนในสมัยก่อนใช้ชีวิตอย่างไร ทำอะไร กินอะไร หรือแม้กระทั่งสามารถตอบคำถามได้ว่าอยู่ในสภาพแวดล้อมแบบใดหรือมีเชื้อชาติอะไร โดยเฉพาะอย่างยิ่งหากศึกษาโครงกระดูกและหลักฐานแวดล้อมประกอบกัน ก็จะช่วยต่อชิ้นส่วนภาพต่างๆในอดีตให้ชัดเจนได้มากยิ่งขึ้น

การวิเคราะห์โครงกระดูกมนุษย์ที่แหล่งโบราณคดีโนนป่าช้าเก่าในครั้งนี้ ผู้ศึกษามีมุ่งหมายที่จะศึกษาวิเคราะห์โครงกระดูกมนุษย์เพื่อให้ทราบถึงรายละเอียดต่างๆของโครงกระดูกรวมทั้งลักษณะของพิธีกรรมการฝังศพ ตลอดจนสามารถนำไปใช้ในการตอบคำถามเกี่ยวกับเรื่องราวของคนในชุมชนแห่งนี้ อย่างไรก็ตามการศึกษาในครั้งนี้ เป็นเพียงการเลือกตัวอย่างเพียงจำนวนหนึ่งซึ่งไม่สามารถที่จะนำมาใช้เป็นตัวแทนในการตอบคำถามได้ทั้งหมด ผู้ศึกษาจึงหวังว่าจะมีการศึกษาเกี่ยวกับแหล่งโบราณคดีแห่งนี้เพิ่มเติมต่อไปในอนาคต และหากพบข้อผิดพลาดใดๆในเอกสารการศึกษาเฉพาะบุคคลเล่มนี้ ผู้ศึกษาขอน้อมรับความผิดไว้แต่เพียงผู้เดียว

หทัยชนก วินิจสร

1 เมษายน 2552

กิตติกรรมประกาศ

ขอบพระคุณอาจารย์ที่ปรึกษา อาจารย์ ดร.ประสิทธิ์ เอื้อตระกูลวิทย์ ให้คำปรึกษาและคำแนะนำ ทำให้สารนิพนธ์เล่มนี้ออกมาเป็นรูปร่าง และเป็นอาจารย์ที่ปรึกษาที่ดูแลมาตลอดระยะเวลา 4 ปี

ขอบพระคุณอาจารย์กรรมการสอบ รองศาสตราจารย์ ดร.รัศมี ชูทรงเดช ผู้ที่สละเวลาอ่านและให้คำแนะนำให้สารนิพนธ์เล่มนี้มีความสมบูรณ์มากยิ่งขึ้น

ขอบพระคุณอาจารย์ประพิศ ชูศิริ ผู้ที่กรุณาให้คำแนะนำเรื่องการวิเคราะห์โครงกระดูกมนุษย์และตรวจสอบความถูกต้องของบทวิเคราะห์

ขอบพระคุณคุณสมเดช ลีลามโนธรรม หัวหน้ากลุ่มวิชาการโบราณคดี และคุณสุภาวดี อินทรประเสริฐ นักโบราณคดี สำนักศิลปากรที่ 12 นครราชสีมา ที่อนุญาตให้เข้าไปศึกษาโบราณวัตถุและโครงกระดูกมนุษย์ที่รวบรวมไว้ที่สำนักศิลปากรที่ 12 นครราชสีมา รวมทั้งให้คำปรึกษา คำแนะนำและอำนวยความสะดวกในเรื่องต่างๆ

ขอบพระคุณบุคลากร เจ้าหน้าที่ สำนักศิลปากรที่ 12 นครราชสีมา ที่ช่วยเหลือดูแล ให้กำลังใจและมอบรอยยิ้มให้ในวันที่ข้าพเจ้าหมดกำลังใจ

ขอบพระคุณรองศาสตราจารย์อารยา เสงี่ยมพงศ์ อาจารย์ท่านแรกที่สอนให้ข้าพเจ้ารู้จักกับกระดูกมนุษย์ที่ทำให้ข้าพเจ้ารักอย่างหมดใจ

อาจารย์ชวลิต ขาวเขียว และแจ้ ผู้ที่อาจลืมไปแล้วว่าเป็นคนจุดประกายหัวข้อนี้ให้ข้าพเจ้า

ขอบพระคุณผู้ที่ให้ชีวิต พ่อ - แสงสว่างหนึ่งเดียวในชีวิตของลูก แม่ทุกคน - ที่คอยดูแลและให้ความรัก น้องชาย - ที่สอนให้ข้าพเจ้ามีความรับผิดชอบมากขึ้น

ขอบคุณในความโชคดีของข้าพเจ้าเองที่มีมิตรที่คอยให้กำลังใจและมอบความช่วยเหลือ พี่สุกี้ น้องเอิง และเพื่อนที่อยู่ด้วยกันมาตลอดระยะเวลา 4 ปี ถามไถ่ ให้กำลังใจและฝ่าฟันหลายสิ่งหลายอย่างมาด้วยกัน เป็นมิตรที่ข้าพเจ้าไม่อาจหาได้จากที่ใดอีก

สุดท้าย ขอบพระคุณเจ้าของโครงกระดูกทุกๆโครงที่อนุญาตให้ข้าพเจ้าได้ศึกษา และขอบพระคุณบุคคลที่ข้าพเจ้าไม่ได้กล่าวถึงในที่นี้ทุกท่าน ที่มีส่วนช่วยเหลือให้การศึกษาเฉพาะบุคคลเล่มนี้ลุล่วงสมบูรณ์ไปได้ด้วยดีไม่ทางใดก็ทางหนึ่ง

สารบัญ

เรื่อง	หน้า
คำนำ	ก
กิตติกรรมประกาศ	ข
สารบัญแผนที่	จ
สารบัญแผนผัง	จ
สารบัญรูปภาพ	ฉ
สารบัญตาราง	ฎ
บทที่ 1 บทนำ	1
- ที่มาและความสำคัญของปัญหา	2
- วัตถุประสงค์ของการศึกษา	7
- ขอบเขตของการศึกษา	7
- วิธีการศึกษา	7
- ผลที่คาดว่าจะได้รับจากการศึกษา	8
บทที่ 2 แหล่งโบราณคดีโนนป่าช้าเก่า อำเภอบัวใหญ่ จังหวัดนครราชสีมา	9
- ที่ตั้งและสภาพแวดล้อมโดยรอบ	9
- หลักฐานทางโบราณคดีที่พบภายในหลุมขุดค้น	11
บทที่ 3 ความรู้ทั่วไปของกระดูกมนุษย์	13
- การวิเคราะห์โครงกระดูก	17
1. เพศ (Sex Estimation)	17
2. อายุ (Age)	20
3. ความสูง (Stature Estimation)	28
- ขั้นตอนในการศึกษาโครงกระดูก	33

สำนักหอสมุดกลาง
มหาวิทยาลัยศิลปากร

สารบัญ

เรื่อง	หน้า
บทที่ 4 ผลการวิเคราะห์โครงกระดูก	35
หลุมขุดค้น A2	36
- โครงกระดูกหมายเลข # 792	37
- โครงกระดูกหมายเลข# 854	43
- โครงกระดูกหมายเลข# 1085	48
หลุมขุดค้น A3	54
- โครงกระดูกหมายเลข # 723	55
หลุมขุดค้น B2	60
- โครงกระดูกหมายเลข # 816	60
หลุมขุดค้น B3	67
- โครงกระดูกหมายเลข # 800	67
หลุมขุดค้น C2	72
- โครงกระดูกหมายเลข # 1227	72
หลุมขุดค้น C4	80
- โครงกระดูกหมายเลข # 1071	81
บทที่ 5 สรุป	96
บรรณานุกรม	101
ภาคผนวกที่ 1	113
ภาคผนวกที่ 2	132

สำนักหอสมุดกลาง มหาวิทยาลัยศิลปากร

สารบัญแผนที่

แผนที่	หน้า
1. แสดงที่ตั้งบ้านกระเบื้อง ตำบลดอนตะหนิน อำเภอบัวใหญ่ จังหวัดนครราชสีมา	110

สำนักหอสมุดกลาง

สารบัญแผนผัง

แผนผังที่	หน้า
1. แสดงตำแหน่งของภาชนะดินเผาทั้ง 16 หลุม	111
2. แสดงผังชั้นดินด้านทิศตะวันตกของหลุมขุดค้น	112

มหาวิทยาลัยศิลปากร

สารบัญรูปภาพ

ภาพที่		หน้า
1.	บริเวณแหล่งโบราณคดีโนนป่าช้าเก่า	9
2.	ภาชนะดินเผาและเศษภาชนะดินเผาที่เสียหายจากการตักหน้าดิน	9
3.	กำไลสำริดรูปแบบต่างๆ	12
4.	เศษภาชนะดินเผาที่พบภายในโครงกระดูก	12
5.	ลักษณะของ Compact Bone และ Spongy Bone	13
6.	แสดงส่วน Epiphysis และ Diaphysis ของกระดูก	14
7.	แสดงการพัฒนาการลำดับการขึ้นของฟันและอายุโดยประมาณ	20
8.	ช่วงอายุการเชื่อมของ EPIPHYSIS ในกระดูกส่วนต่างๆของร่างกาย	24
9.	เปรียบเทียบค่าระดับการสึกของฟัน ในการศึกษาหาอายุเมื่อตายของโครงกระดูก	25
10.	เครื่องมือในการวัดโครงกระดูก	29
11.	วิธีการวัดความยาวกระดูกต้นแขน	30
12.	วิธีการวัดความยาวกระดูกปลายแขน (Radius)	30
13.	วิธีการวัดความยาวกระดูกปลายแขน (Ulna)	30
14.	วิธีการวัดความยาวกระดูกต้นขา	31
15.	วิธีการวัดความยาวกระดูกหน้าแข้ง	31
16.	วิธีการวัดความยาวกระดูกน่อง	31
17.	แสดงอุปกรณ์สำหรับวัดความยาวของกระดูกยาว	32
18.	บริเวณหลุมขุดค้น A2	36
19.	ภาชนะดินเผาของโครงกระดูกหมายเลข # 792	37
20.	โครงกระดูกหมายเลข # 792 ด้านหน้าและด้านหลัง	37
21.	กะโหลกศีรษะของโครงกระดูกหมายเลข # 792	39
22.	Mastoid Process ของโครงกระดูกหมายเลข # 792	39
23.	ขากรรไกรบนของโครงกระดูกหมายเลข # 792	39

สำนักหอสมุดกลาง มหาวิทยาลัยศิลปากร

สารบัญรูปภาพ

ภาพที่	หน้า
24. ขากรรไกรล่างของโครงกระดูกหมายเลข # 792	40
25. กระดูกเชิงกรานของโครงกระดูกหมายเลข # 792	41
26. แสดงลักษณะของกระดูกกระเบนเหน็บส่วน Body มีขนาดกว้างมากกว่า 1/3 ของ Base Of Sacrum	41
27. กระดูกหน้าแข้งข้างซ้ายของโครงกระดูกหมายเลข # 792	42
28. ภาชนะดินเผาของโครงกระดูกหมายเลข # 854	43
29. โครงกระดูกหมายเลข # 854 ด้านหน้าและด้านหลัง	43
30. กะโหลกศีรษะของโครงกระดูกหมายเลข # 854	44
31. ก. กล้ามเนื้อที่บริเวณท้ายทอยไม่ปรากฏลักษณะที่ชัดเจนนัก ข. Mastoid Process มีขนาดไม่ใหญ่มาก	45
32. ขากรรไกรบนของโครงกระดูกหมายเลข # 854	45
33. ขากรรไกรล่างของโครงกระดูกหมายเลข # 854	46
34. กระดูกเชิงกรานของโครงกระดูกหมายเลข # 854	46
35. ก์ระดูก Pubic Symphysis ของกระดูกสะโพก	46
36. กระดูกต้นแขนข้างขวาของโครงกระดูกหมายเลข # 854	47
37. กระดูกต้นขาข้างขวาของโครงกระดูกหมายเลข # 854	47
38. ภาชนะดินเผาของโครงกระดูกหมายเลข # 1085	48
39. โครงกระดูกหมายเลข # 1085 ด้านหน้าและด้านหลัง	48
40. กะโหลกศีรษะของโครงกระดูกหมายเลข # 1085	49
41. แสดงลักษณะ Forehead ซึ่งมีลักษณะทอดลง	49
42. ก. กล้ามเนื้อที่บริเวณท้ายปรากฏลักษณะค่อนข้างชัดเจน ข. Mastoid Process มีขนาดไม่ใหญ่มาก	50
43. ขากรรไกรบนของโครงกระดูกหมายเลข # 1085	50

สำนักหอสมุดกลาง มหาวิทยาลัยศิลปากร

สารบัญรูปภาพ

ภาพที่	หน้า
44. ขากรรไกรล่างของโครงกระดูกหมายเลข # 1085 ปรากฏลักษณะของ Chin Protuberance ชัดเจน	51
45. กระดูกเชิงกรานของโครงกระดูกหมายเลข # 1085	51
46. แสดงลักษณะของ Pelvic Inlet มีลักษณะเป็น Heart Shaped	51
47. กระดูก Pubic Symphysis ของกระดูกสะโพก	52
48. กระดูกต้นขาข้างขวาของโครงกระดูกหมายเลข # 1085	53
49. กระดูกหน้าแข้งข้างขวาของโครงกระดูกหมายเลข # 1085	53
50. บริเวณหลุมขุดค้น A3	54
51. ภาชนะดินเผาของโครงกระดูกหมายเลข # 723	55
52. กระดูกหมายเลข # 723 ด้านหน้าและด้านหลัง	55
53. กะโหลกศีรษะของโครงกระดูกหมายเลข # 723	56
54. แสดงลักษณะForehead ซึ่งมีลักษณะทอดลง	56
55. แสดงลักษณะของ Mastoid Process ที่มีขนาดเล็ก	57
56. ขากรรไกรบนของโครงกระดูกหมายเลข # 723	57
57. ขากรรไกรล่างของโครงกระดูกหมายเลข # 723	58
58. ขากรรไกรล่างของโครงกระดูกหมายเลข # 723	58
59. กระดูกเชิงกรานของโครงกระดูกหมายเลข # 723	58
60. กระดูกต้นขาข้างซ้ายของโครงกระดูกหมายเลข # 723	59
61. ภาชนะดินเผาของโครงกระดูกหมายเลข # 816	60
62. โครงกระดูกหมายเลข # 816 ด้านหน้าและด้านหลัง	60
63. แสดงลักษณะเบ้าตามีลักษณะเป็นสี่เหลี่ยมและบริเวณ Forehead ซึ่งมีลักษณะทอดลง	61
64. ก. กล้ามเนื้อที่บริเวณท้ายทอย และ ข. Mastoid Process ที่ปรากฏชัดเจน	62

สำนักหอสมุดกลาง มหาวิทยาลัยศิลปากร

สารบัญรูปภาพ

ภาพที่	หน้า
65. ขากรรไกรบนของโครงกระดูกหมายเลข # 816	63
66. ขากรรไกรล่างของโครงกระดูกหมายเลข # 816 ปรากฏลักษณะของ Chin - Protuberance ชัดเจน	63
67. ขากรรไกรล่างของโครงกระดูกหมายเลข # 816	63
68. กระดูกเชิงกรานของโครงกระดูกหมายเลข # 816	64
69. กระดูก Pubic Symphysis ของกระดูกสะโพก	64
70. กระดูกต้นแขน ข้างขวาของโครงกระดูกหมายเลข # 816	65
71. กระดูกปลายแขนข้างซ้าย (Left Radius) ของโครงกระดูกหมายเลข # 816	65
72. กระดูกหน้าแข้งข้างขวาของโครงกระดูกหมายเลข # 816	66
73. ภาชนะดินเผาของโครงกระดูกหมายเลข # 800	67
74. โครงกระดูกหมายเลข # 800 ด้านหน้าและด้านหลัง	67
75. ก. แสดงบริเวณเบ้าตามีลักษณะเป็นสี่เหลี่ยม ข. แสดงบริเวณ Forehead ซึ่งมีลักษณะทอดลง และปรากฏความชัดเจนของสันคิ้วมาก	68
76. แสดงลักษณะของกล้ามเนื้อที่บริเวณท้ายทอยปรากฏชัดเจน และส่วน Mastoid - Process มีขนาดใหญ่	69
77. ขากรรไกรบนของโครงกระดูกหมายเลข # 800	69
78. ขากรรไกรล่างของโครงกระดูกหมายเลข # 800	70
79. ขากรรไกรล่างของโครงกระดูกหมายเลข # 800	70
80. กระดูกเชิงกรานของโครงกระดูกหมายเลข # 800 มีรอยเกาะของกล้ามเนื้อชัดเจน	70
81. ภาชนะดินเผาของโครงกระดูกหมายเลข # 1227	72
82. โครงกระดูกหมายเลข # 1227 ด้านหน้าและด้านหลัง	72
83. แสดงบริเวณเบ้าตามีลักษณะเป็นสี่เหลี่ยม และบริเวณ Forehead ซึ่งมีลักษณะทอดลง ของโครงกระดูกหมายเลข # 1227	73

สำนักหอสมุดกลาง มหาวิทยาลัยศิลปากร

สารบัญรูปภาพ

ภาพที่		หน้า
84.	ก. แสดงลักษณะ Mastoid Process และ Occipital Condyle มีขนาดใหญ่	
	ข. กล้ามเนื้อที่บริเวณท้ายทอยปรากฏชัดเจน	74
85.	ขากรรไกรบนของโครงกระดูกหมายเลข # 1227	75
86.	ขากรรไกรล่างของโครงกระดูกหมายเลข # 1227	75
87.	แสดงลักษณะการวางตัวของกระดูกเชิงกรานที่มีส่วนกระดูก Ilium	
	ตั้งมากกว่าผายออกด้านข้าง และ Greater Sciatic Notch เป็น J-Shaped	76
88.	แสดงลักษณะของกระดูกกระเบนเหน็บส่วน Body มีขนาดกว้างมากกว่า	
	1/3 ของ Base Of Sacrum	76
89.	กระดูก Pubic Symphysis ของกระดูกสะโพกข้างขวาและข้างซ้าย	77
90.	กระดูกต้นแขนข้างขวา ของโครงกระดูกหมายเลข # 1227	78
91.	กระดูกต้นแขนข้างซ้ายของโครงกระดูกหมายเลข # 1227	78
92.	กระดูกปลายแขนข้างขวา (Right Radius) ของโครงกระดูกหมายเลข # 1227	78
93.	กระดูกปลายแขนข้างซ้าย (LeftRadius) ของโครงกระดูกหมายเลข # 1227	78
94.	กระดูกปลายแขนข้างซ้าย (Left Ulna) ของโครงกระดูกหมายเลข # 1227	79
95.	กระดูกหน้าแข้งข้างขวาของโครงกระดูกหมายเลข # 1227	79
96.	บริเวณหลุมขุดค้น C4	80
97.	ภาชนะดินเผาของโครงกระดูกหมายเลข # 1071	81
98.	โครงกระดูกหมายเลข # 1071 ด้านหน้าและด้านหลัง	81
99.	ก. บริเวณเบ้าตา มีลักษณะเป็นสี่เหลี่ยม	
	ข. บริเวณ Forehead ซึ่งมีลักษณะทอดลง	82
100.	ก. แสดงลักษณะของกล้ามเนื้อที่บริเวณท้ายทอยชัดเจน และส่วน Mastoid Process	
	มีขนาดไม่ใหญ่มาก	
	ข. Occipital Condyle มีขนาดใหญ่	83
101.	ขากรรไกรบนของโครงกระดูกหมายเลข # 1071	84

สารบัญรูปภาพ

ภาพที่	หน้า
102. ขากรรไกรล่างของโครงกระดูกหมายเลข # 1071 ปรากฏลักษณะของ Chin - Protuberance ชัดเจน	84
103. แสดงลักษณะการวางตัวของกระดูกเชิงกราน ที่มีส่วนกระดูก Ilium ตั้งมากกว่า-ผายออกด้านข้าง และ Greater Sciatic Notch เป็น J-Shaped	85
104. แสดงลักษณะของกระดูกกระเบนเหน็บส่วน Body มีขนาดกว้างมากกว่า 1/3 ของ Base Of Sacrum	85
105. กระดูกต้นแขนข้างขวาของโครงกระดูกหมายเลข # 1071	87
106. กระดูกต้นแขนข้างซ้ายของโครงกระดูกหมายเลข # 1071	87
107. กระดูกปลายแขนข้างซ้าย (Left Radius) ของโครงกระดูกหมายเลข # 1071	87
108. กระดูกปลายแขนข้างซ้าย (Left Ulna) ของโครงกระดูกหมายเลข # 1071	87
109. กระดูกหน้าต้นขาข้างขวาของโครงกระดูกหมายเลข # 1071	88
110. กระดูกหน้าต้นขาข้างซ้ายของโครงกระดูกหมายเลข # 1071	88
111. กระดูกหน้าแข้งข้างขวาของโครงกระดูกหมายเลข # 1071	88
112. กระดูกหน้าแข้งข้างซ้ายของโครงกระดูกหมายเลข # 1071	88
113. กระดูกน่องข้างซ้ายของโครงกระดูกหมายเลข # 1071	89

สำนักหอสมุดกลาง มหาวิทยาลัยศิลปากร

สารบัญตาราง

ตารางที่		หน้า
1.	ช่วงอายุการเชื่อมของ Epiphysis ในกระดูกส่วนต่างๆของร่างกาย	21
2.	สูตรการคำนวณความสูงสำหรับค่าความยาวสูงสุด จากความยาวของกระดูกยาวของโครงกระดูกคนไทย-จีน (2524, 2525)	28
3.	สรุปผลการวิเคราะห์เรื่องเพศของโครงกระดูก	90
4.	สรุปผลการวิเคราะห์เรื่องอายุเมื่อตายของโครงกระดูก	90
5.	สรุปผลการวิเคราะห์เรื่องความสูงของโครงกระดูก	91
6.	แสดงฟันที่หลุดไปก่อนตายของโครงกระดูก	94
7.	สรุปรวมผลการวิเคราะห์เรื่องเพศ อายุเมื่อตาย และความสูงของโครงกระดูก	96
8.	แสดงรายละเอียดเกี่ยวกับเพศของโครงกระดูก ภาชนะดินเผาและโบราณวัตถุที่พบร่วม	97

สำนักหอสมุดกลาง
มหาวิทยาลัยศิลปากร

บทที่ 1

บทนำ

โครงกระดูกมนุษย์เป็นหลักฐานทางโบราณคดีที่สำคัญ ที่ทำให้คนในปัจจุบันสามารถศึกษาถึงคนรุ่นต่างๆในอดีต จากข้อมูลลักษณะทางกายภาพที่บ่งบอกถึงเพศ อายุเมื่อตาย ความสูง รูปแบบและพิธีกรรมการฝังศพ จากทิศทางการฝัง ของอุทิศ เป็นต้น นอกจากนี้ การศึกษาจากสภาพและลักษณะที่ปรากฏอยู่บนกระดูกมนุษย์ยังทำให้รู้ถึงสุขภาพ โรคภัยไข้เจ็บ หรือโภชนาการ

การศึกษาโครงกระดูกมนุษย์ในภาชนะดินเผาที่แหล่งโบราณคดีโนนป่าช้าเก่า จังหวัดนครราชสีมา จัดเป็นการศึกษาเพื่อตอบคำถามเรื่องคนในสมัยก่อนประวัติศาสตร์เช่นเดียวกัน แม้ว่าจะเป็นเพียงการศึกษาลักษณะทางกายภาพเบื้องต้น ร่วมกับของที่อุทิศถวายและลักษณะรูปแบบของภาชนะดินเผาที่ใช้บรรจุโครงกระดูก แต่ก็เป็นส่วนหนึ่งที่ช่วยให้เราได้ทำความเข้าใจถึงลักษณะวัฒนธรรมประเพณีการฝังศพครั้งที่ 2 รวมทั้งแนวคิดเรื่องโลกหลังความตายของคนสมัยก่อนประวัติศาสตร์ของชุมชนโบราณในบริเวณต่างๆของประเทศไทย โดยเฉพาะภาคตะวันออกเฉียงเหนือตอนล่างหรือบริเวณลุ่มแม่น้ำมูล-ชี

ที่มาและความสำคัญของปัญหา

การศึกษาโครงกระดูกมนุษย์ที่แหล่งโบราณคดีโนนป่าช้าเก่า ตำบลดอนตะหนิน อำเภอบัวใหญ่ จังหวัดนครราชสีมา เป็นการศึกษาแหล่งที่พบโครงกระดูกมนุษย์ที่ฝังในภาชนะดินเผาเป็นจำนวนมาก แต่ยังไม่มีการขุดแต่งโครงกระดูกเพื่อวิเคราะห์ข้อมูลเกี่ยวกับโครงกระดูก ทั้งเพศ อายุเมื่อตาย และความสูง รวมทั้งรายละเอียดเกี่ยวกับพิธีกรรมการฝังศพของคนในสมัยนั้น

การศึกษาเรื่องราวเกี่ยวกับโครงกระดูกมนุษย์อย่างเป็นระบบในประเทศไทยที่ผ่านมา ได้มีการศึกษาทั้งนักโบราณคดีชาวไทยและชาวต่างประเทศ มีการเริ่มต้นอย่างจริงจังเมื่อ พ.ศ.2504 โดยมีแหล่งโบราณคดีบ้านเก่า และแหล่งโบราณคดีถ้ำพระ จ.กาญจนบุรี ภายใต้ความร่วมมือกันระหว่างประเทศไทยและประเทศเดนมาร์ก ได้จัดทำเป็นรายงานการสำรวจโดย ศ.นพ.สุด แสงวิเชียร นพ.ญ.เพทาย ศิริการุณ และ Professor J. Balslev Jorgensen[1]

หลังจากนั้นยังมีแหล่งโบราณคดีอื่นๆที่มีการศึกษาเกี่ยวกับโครงกระดูก ที่ศึกษาโดยผู้เชี่ยวชาญชาวไทย เช่น แหล่งโบราณคดีโคกพนมดี[2] แหล่งโบราณคดีบ้านปราสาท[3] แหล่งโบราณคดีบ้านนาดี[4] ผู้เชี่ยวชาญชาวต่างประเทศ เช่น แหล่งโบราณคดีโนนนกทา แหล่งโบราณคดีบ้านเชียง และแหล่งโบราณคดีโนนป่ากล้วย[5] เมื่อพ.ศ.2509

การศึกษาในระดับปริญญาตรีและปริญญาโท ที่คณะโบราณคดี มหาวิทยาลัยศิลปากรที่ได้ทำการศึกษาโครงกระดูกมนุษย์ เช่น พยาธิสภาพของโครงกระดูกมนุษย์สมัยก่อนประวัติศาสตร์ในประเทศไทย โดยศึกษาโรคจากโครงกระดูกที่แหล่งโบราณคดีถ้ำองบะ จ.กาญจนบุรี แหล่งโบราณคดีบ้านธาตุ แหล่งโบราณคดีอ้อมแก้ว จ.อุดรธานี และแหล่งโบราณคดีโคกเจริญ จ.ลพบุรี[6]

---

[1] Sangvichien,Sirigaroon, Jorgensen 1969

[2] กรมศิลปากร 2534/1

[3] กรมศิลปากร 2534/2

[4] วรชัย วิริยารมภ์ 2527

[5] Pietrusewsky 1974, 1982, 1988

[6] สุกิจ เที่ยงมนีกุล 2518

การวิเคราะห์เปรียบเทียบฟันที่ได้จากการขุดค้นในถ้ำเขตเทือกเขาทะลุ จ.กาญจนบุรี โดยศึกษาโรคและความผิดปกติที่เกิดขึ้นในฟัน[7] การวิเคราะห์ส่วนสูง อายุ เพศ ที่แหล่งโบราณคดีบ้านใหม่ชัยมงคล จ.นครสวรรค์ และมีการนำผลการวิเคราะห์มาเปรียบเทียบกับแหล่งโบราณคดีอื่นๆในประเทศไทย เช่น แหล่งโบราณคดีบ้านนาดี โคกพนมดี และบ้านเก่า[8] การวิเคราะห์โครงกระดูกมนุษย์ที่แหล่งโบราณคดีบ้านโป่งมะนาว จ.ลพบุรี โดยมีการวิเคราะห์เพศ และส่วนสูง[9] และวิเคราะห์พยาธิสภาพของโครงกระดูก[10] การศึกษาอายุของโครงกระดูกเด็กจากฟันที่แหล่งโบราณคดีวัดโพธิ์ศรีใน จ.อุดรธานี โดยวิธีการฉายรังสี เพื่อวิเคราะห์อายุและโรคทางทันตกรรมของโครงกระดูก[11] การศึกษาโครงกระดูกมนุษย์ที่แหล่งโบราณคดีบ้านโคกหม้อ จ.ลพบุรี[12] เป็นต้น

วิธีการศึกษาโครงกระดูกมนุษย์สามารถทำได้หลายวิธี เช่น การวิเคราะห์ด้วยตาเปล่า (Gross Analysis) ซึ่งสามารถให้ข้อมูลอย่างกว้างๆเกี่ยวกับเพศ อายุเมื่อตาย ส่วนสูง เชื้อชาติ และโรคภัยไข้เจ็บเบื้องต้นได้ และการใช้วิธีการทางวิทยาศาสตร์ เช่น การฉายรังสี จะทำให้ทราบถึงรายละเอียดภายในของโครงกระดูก เช่น รอยแตกหัก รอยเชื่อมประสาน ซึ่งสามารถบอกลักษณะความผิดปกติที่เกิดขึ้นในกระดูกนั้นๆได้ นอกจากนี้ยังมีวิธีการอื่นๆ เช่น วิธีการทางเคมี หรือการวิเคราะห์สารอินทรีย์ที่อยู่ในเนื้อเยื่อของชั้นกระดูก เป็นต้น

การฝังศพครั้งที่ 2 (Secondary Burial) หมายถึง การนำกระดูกที่มีการฝังหรือประกอบพิธีการในลักษณะต่างๆ ที่ได้เว้นระยะรอให้ศพมีสภาพเหลือเพียงกระดูกแล้ว นำมาเพื่อฝังในพื้นที่ใหม่ หรือการนำโครงกระดูกไปใส่ในภาชนะดินเผา โดยมากมักจะเลือกเฉพาะชิ้นส่วนที่สำคัญ เช่น กะโหลกศีรษะ หรือ กระดูกยาว เพื่อเป็นตัวแทนหรือสัญลักษณ์ของผู้ตายเท่านั้น และมีการใส่ของอุทิศถวายลงไปในภาชนะดินเผาด้วย

---

[7] จิรัสสา คชาชีวะ 2521

[8] สุวิมล ภูรีพัฒน์พงศ์ 2538

[9] บุรินทร์ ชวลิตาภา 2544

[10] ทนงศักดิ์ เลิศพิพัฒน์วรกุล 2545

[11] สยาม แก้วสุวรรณ 2546

[12] วิภพ จินาพันธ์ 2549

พบการฝังศพครั้งที่สองในหลายประเทศของเอเชียตะวันออกเฉียงใต้ปัจจุบัน[13] เช่น ฟิลิปปินส์ เวียดนาม อินโดนีเซีย ลาว มาเลเซีย ไต้หวัน ญี่ปุ่น เกาหลี รวมทั้งประเทศไทยด้วย

ในพื้นที่ประเทศไทยนั้น การฝังศพในภาชนะดินเผา เป็นรูปแบบพิธีกรรมที่โดดเด่นมาก โดยเฉพาะทางภาคตะวันออกเฉียงเหนือของประเทศไทย ในพื้นที่อีสานตอนล่างบริเวณลุ่มแม่น้ำมูล-ชีตอนล่าง เช่น

- แหล่งโบราณคดีโนนยาง และบ้านยะวึก จังหวัดสุรินทร์[14]
- แหล่งโบราณคดีบ้านเมืองเพีย จังหวัดขอนแก่น[15]
- บ้านโนนเมือง จังหวัดขอนแก่น[16]
- แหล่งโบราณคดีบ้านกระเบื้องนอก จังหวัดนครราชสีมา[17]
- แหล่งโบราณคดีเมืองฟ้าแดดสงยาง จังหวัดกาฬสินธุ์[18] เป็นต้น

นอกจากในภาคตะวันออกเฉียงเหนือแล้ว ยังมีหลักฐานประเพณีการฝังศพครั้งที่สองที่ภาคกลางด้วย เช่น แหล่งโบราณคดีวงตีไก่ จังหวัดอุทัยธานี[19]

แหล่งโบราณคดีโนนป่าช้าเก่า จ.นครราชสีมา เป็นแหล่งโบราณคดีสมัยก่อนประวัติศาสตร์ตอนปลาย ถูกพบโดยบังเอิญเมื่อองค์การบริหารส่วนตำบลดอนตะหนินเข้ามาดำเนินการตักดินเพื่อตัดถนน และพบภาชนะดินเผาเป็นจำนวนมาก จึงแจ้งไปที่สำนักงานศิลปากรที่ 12 นครราชสีมา กรมศิลปากร เพื่อขุดกู้แหล่งโบราณคดีแห่งนี้ ระหว่างวันที่ 1 ก.ค.-30 ก.ย. 2546 ดำเนินการขุดค้นจำนวน 16 หลุม ขนาดหลุมละ 5x5 เมตร

---

[13] เวียงคำ ชวนอุดม 2545 : 30

[14] พรชัย สุจิตต์ 2527 : 55-65

[15] กรมศิลปากร 2533

[16] หน่วยศิลปากรที่ 7 ขอนแก่น 2535 : 363

[17] ผาสุข อินทราวุธ 2537 : 47-69

[18] ผาสุข อินทราวุธ 2538 : 129-155

[19] สุด แสงวิเชียร และ วัฒนา สุภวัน 2524

สำนักหอสมุดกลาง มหาวิทยาลัยศิลปากร

โบราณวัตถุที่พบทั้งแหล่งโบราณคดี ได้แก่ ภาชนะดินเผามีฝาปิด จำนวน 1,238 ใบ มีขนาดและรูปแบบแตกต่างกัน จากการศึกษาในเบื้องต้น ลักษณะการฝังภาชนะดินเผาที่มีทั้งแบบรวมเป็นกลุ่ม และกระจายอยู่ทั่วบริเวณ อีกทั้งยังพบการฝังซ้อนทับกัน แสดงถึงการใช้พื้นที่อย่างต่อเนื่องในบริเวณนี้ พบว่ามีโครงกระดูกมนุษย์จำนวน 1 โครง ภายในภาชนะดินเผาแต่ละใบ และมีโบราณวัตถุอื่นๆ เช่น กำไลสำริดและแผ่นดินเผารูปสี่เหลี่ยมขนาดเล็ก โครงกระดูกในภาชนะดินเผาใบนี้เรียงกระดูกที่มีขนาดเล็กไว้ด้านล่างสุด เช่น กระดูกนิ้วมือ กระดูกนิ้วเท้า กระดูกสันหลัง ส่วนกระดูกแขนและกระดูกขา เรียงติดกับด้านข้างของภาชนะด้านใดด้านหนึ่ง อีกด้านหนึ่งของภาชนะจะเรียงกระดูกซี่โครงให้โค้งใบตามแนวของภาชนะดินเผา วางกระดูกสะโพก กะโหลกศีรษะไว้ด้านบนสุด

การเปรียบเทียบโบราณวัตถุที่พบกับแหล่งโบราณคดีอื่นๆบริเวณทุ่งกุลาร้องไห้ พบว่าลักษณะของภาชนะดินเผามีความคล้ายคลึงกับภาชนะดินเผาที่พบในแหล่งโบราณคดีบ้านกระเบื้องนอก อำเภอชุมพวง จังหวัดนครราชสีมา ซึ่งเป็นแหล่งโบราณคดีที่มีมาตั้งแต่ยุคโลหะตอนปลายและมีร่องรอยการอยู่อาศัยจนถึงพุทธศตวรรษที่ 18[20] โดยแหล่งโบราณคดีโนนป่าช้าเก่ามีภาชนะดินเผาคล้ายคลึงกับระยะที่ 2 ในช่วงสมัยหัวเลี้ยวประวัติศาสตร์ของแหล่งโบราณคดีบ้านกระเบื้องนอก ราวปลายพุทธศตวรรษที่ 8-15[21]

จากการศึกษาข้อมูลเกี่ยวกับแหล่งโบราณคดีโนนป่าช้าเก่า พบว่ามีการศึกษาเกี่ยวกับรูปแบบการฝังศพ และการศึกษาเกี่ยวกับรูปแบบภาชนะดินเผาที่ใช้ในพิธีกรรมการฝังศพที่แหล่งโบราณคดีโนนป่าช้าเก่า ในรูปแบบของการทำสารนิพนธ์ ภาควิชาโบราณคดี คณะโบราณคดี มหาวิทยาลัยศิลปากร พ.ศ.2546 จำนวน 3 เล่ม ได้แก่

1. การศึกษารูปแบบการฝังศพที่แหล่งโบราณคดีโนนป่าช้าเก่า หมู่ 8 บ้านกระเบื้อง ตำบลดอนตะหนิน อำเภอบัวใหญ่ จังหวัดนครราชสีมา / โดย ชุติมา บัวรุ่ง[22]

---

[20] ผาสุข อินทราวุธ, สินชัย กระบวนแสง, พเยาว์ นาคเวก 2532

[21] สมเดช ลีลามโนธรรม 2547 :11

[22] ชุติมา บัวรุ่ง 2546

โดยนำแหล่งโบราณคดีโนนป่าช้าเก่ามาเปรียบเทียบกับแหล่งโบราณคดีในกลุ่มทุ่งกุลาร้องไห้ 5 แหล่ง ที่มีประเพณีการฝังศพครั้งที่ 2 ได้แก่ แหล่งโบราณคดีบ้านเมืองบัว จ.ร้อยเอ็ด แหล่งโบราณคดีฟ้าแดดสงยาง จ.กาฬสินธุ์ แหล่งโบราณคดีบ้านเมืองเพีย จ.ขอนแก่น แหล่งโบราณคดีบ้านกระเบื้องนอก จ.นครราชสีมา และแหล่งโบราณคดีนครจำปาศรี จ.มหาสารคาม ผลจากการศึกษาพบว่า รูปแบบการฝังศพของแหล่งโบราณคดีโนนป่าช้าเก่ามีลักษณะคล้ายคลึงกับแหล่งโบราณคดีในกลุ่มทุ่งกุลาร้องไห้ทั้ง 5 แหล่งที่มีการฝังศพครั้งที่ 2 โดยมีการบรรจุโครงกระดูกที่ได้จากการฝังครั้งแรกแล้ว

2. การศึกษารูปแบบภาชนะดินเผาที่ใช้ในพิธีกรรมการฝังศพที่แหล่งโบราณคดีโนนป่าช้าเก่า หมู่ 8 บ้านกระเบื้อง ตำบลดอนตะหนิน อำเภอบัวใหญ่ จังหวัดนครราชสีมา (กรณีศึกษาเฉพาะในหลุมขุดค้น A4) / โดย ศรัญญา เจริญสมถวิล[23]

3. การศึกษารูปแบบภาชนะดินเผาที่ใช้ในพิธีกรรมการฝังศพที่แหล่งโบราณคดีโนนป่าช้าเก่า หมู่ 8 บ้านกระเบื้อง ตำบลดอนตะหนิน อำเภอบัวใหญ่ จังหวัดนครราชสีมา (กรณีศึกษาเฉพาะหลุมขุดค้น C1) / โดย วรพรรณ บูรณศิลปิน[24]

สารนิพนธ์ทั้งสองเล่มได้ศึกษาเรื่องรูปแบบภาชนะดินเผาที่พบที่แหล่งโบราณคดีโนนป่าช้าเก่า โดยเลือกศึกษารูปแบบภาชนะดินเผาและนำมาเปรียบเทียบกันระหว่างหลุมขุดค้น A4 และ C1 จากการศึกษาพบว่ารูปแบบภาชนะดินเผาของหลุมขุดค้นทั้ง 2 มีความแตกต่างกันเรื่องรูปแบบของภาชนะดินเผา ซึ่งอาจหมายถึงการใช้พื้นที่ในระยะเวลาต่างกัน สถานะทางสังคมหรือความนิยมของครอบครัวในการเลือกรูปแบบที่เป็นเอกลักษณ์ของตระกูล

---

[23] ศรัญญา เจริญสมถวิล 2546

[24] วรพรรณ บูรณศิลปิน 2546

วัตถุประสงค์ของการศึกษา

เพื่อศึกษาเรื่องเพศ อายุเมื่อตาย และหาความสูงจากโครงกระดูกมนุษย์ที่ใส่ในภาชนะดินเผาที่แหล่งโบราณคดีโนนป่าช้าเก่า

ขอบเขตของการศึกษา

เลือกศึกษาโครงกระดูกในภาชนะดินเผาที่แหล่งโบราณคดีโนนป่าช้าเก่า โดยเลือกโครงกระดูกจำนวน 8 โครงที่สมบูรณ์ที่สุดที่เหลือจำนวน 297 โครง[25] จากหลุมขุดค้น 6 หลุมได้แก่ หลุมขุดค้นA2 มีโครงกระดูกหมายเลข # 792, # 854 และ# 1085 หลุมขุดค้นA3 มีโครงกระดูกหมายเลข # 723 หลุมขุดค้นB2 มีโครงกระดูกหมายเลข # 816 หลุมขุดค้นB3 มีโครงกระดูกหมายเลข # 800 หลุมขุดค้นC2 มีโครงกระดูกหมายเลข # 1227 หลุมขุดค้นC4 มีโครงกระดูกหมายเลข # 1071

วิธีการศึกษา

1. ทบทวนข้อมูลการศึกษาโครงกระดูกมนุษย์ที่ผ่านมา แหล่งโบราณคดีโนนป่าช้าเก่า และรูปแบบการฝังศพครั้งที่ 2 ที่พบในประเทศไทย
2. ศึกษาทฤษฎีและวิธีการวิเคราะห์โครงกระดูกมนุษย์ เรื่องการวิเคราะห์เพศ อายุเมื่อตาย และส่วนสูง
3. ขุดแต่งโครงกระดูก ทำความสะอาดและต่อกระดูกเพื่อใช้ในการวิเคราะห์
4. วิเคราะห์โครงกระดูกมนุษย์ด้วยวิธีการศึกษาวิเคราะห์ด้วยตาเปล่า (Gross Analysis)
5. สรุปผลการวิเคราะห์และนำข้อมูลที่ได้มาตีความทางโบราณคดี

---

[25] ความสมบูรณ์ของโครงกระดูกขึ้นอยู่กับความสมบูรณ์ของกระดูกส่วนที่สามารถนำมาใช้ในการศึกษาวิเคราะห์ได้ เช่น สภาพของกะโหลกศีรษะ ความสมบูรณ์ของส่วนปลายบนและปลายล่างของกระดูกยาว เป็นต้น

ผลที่คาดว่าจะได้รับจากการศึกษา

ทราบเรื่องเพศ อายุเมื่อตาย ความสูงของโครงกระดูกมนุษย์ในภาชนะดินเผาที่แหล่งโบราณคดีโนนป่าช้าเก่า เพื่อเป็นข้อมูลพื้นฐานสำหรับนำไปศึกษาเรื่องที่เกี่ยวข้องต่อไป

สำนักหอสมุดกลาง
มหาวิทยาลัยศิลปากร

บทที่ 2

แหล่งโบราณคดีโนนป่าช้าเก่า อำเภอบัวใหญ่ จังหวัดนครราชสีมา

ที่ตั้งและสภาพแวดล้อมโดยรอบ

แหล่งโบราณคดีโนนป่าช้าเก่าตั้งอยู่ในเขตการปกครองของบ้านกระเบื้อง หมู่ 8 ตำบลดอนตะหนิน อำเภอบัวใหญ่ จังหวัดนครราชสีมา บริเวณรุ้งที่ 15° 31′19″ เหนือ แวงที่ 102° 27′50″ ตะวันออก ประมาณพิกัดที่ 48PTC281175 (แผนที่ 1) เป็นเนินดินคล้ายรูปวงรี บริเวณจุดสูงสุดของเนินดินอยู่สูงจากท้องนาโดยรอบประมาณ 4 เมตร และตั้งอยู่ทางทิศตะวันตกของแหล่งโบราณคดีบ้านกระเบื้อง ลำน้ำธรรมชาติที่อยู่ใกล้เคียงไปทางทิศตะวันออก คือ ห้วยกระเบื้อง ซึ่งจะไหลผ่านและเลียบชายเนินของแหล่งโบราณคดีบ้านกระเบื้องด้านทิศตะวันออก ไหลไปรวมห้วยวังชมพูที่บริเวณบ้านกู่ห่างจากบ้านกระเบื้องไปทางทิศใต้ประมาณ 2 กิโลเมตร ลำน้ำธรรมชาติอีกสายหนึ่ง คือ ห้วยตะเภา ซึ่งอยู่ห่างออกไปทางทิศตะวันตกประมาณ 1 กิโลเมตร ดินบริเวณแหล่งนี้เป็นดินชุดร้อยเอ็ด ซึ่งเป็นดินที่มีความอุดมสมบูรณ์ตามธรรมชาติต่ำ[26]

ภาพที่ 1 บริเวณแหล่งโบราณคดีโนนป่าช้าเก่า

ภาพที่ 2 ภาชนะดินเผาและเศษภาชนะดินเผาที่เสียหายจากการตักหน้าดิน

---

[26] สมเดช ลีลามโนธรรม 2547 : 2

สำนักงานศิลปากรที่ 12 นครราชสีมา ดำเนินขุดค้นและขุดกู้แหล่งโบราณคดีโนนป่าช้าเก่า เนื่องจากพบภาชนะดินเผาเป็นจำนวนมากที่ได้รับความเสียหายจากการตักดิน และมีอีกเป็นจำนวนมากที่ยังไม่ได้ทำการขุดค้น โดยกำหนดพื้นที่ขนาด 20x20 เมตร แบ่งเป็นหลุมขุดค้นขนาด 5x5 เมตร จำนวน 16 หลุม (แผนผังที่ 1) บริเวณด้านทิศตะวันออกของเนินดิน ครอบคลุมพื้นที่ใกล้ชายเนินขึ้นไปทางกลางเนินที่มีระดับสูงสุด การศึกษาชั้นดินของแหล่งโบราณคดีทำการศึกษาจากผนังชั้นดินด้านทิศตะวันตกของหลุมขุดค้น เนื่องจากพื้นที่หลุมขุดค้นด้านทิศตะวันตกที่ค่อนมาทางกลางเนินดินเป็นด้านที่ได้รับผลกระทบจากการขุดตักหน้าดินน้อยที่สุด โดยทำการขุดค้นจนกระทั่งไม่พบโบราณวัตถุใดอีกที่ความลึกประมาณ 1.5 เมตร เมื่อแบ่งตามลักษณะของชั้นดินพบว่าสามารถแบ่งได้เป็น 3 ชั้น (แผนผังที่ 2) ดังนี้

ชั้นดินที่ 1 เป็นชั้นดินระดับบนของแหล่ง หนาประมาณ 40 เซนติเมตร ดินร่วนสีน้ำตาลเหลืองเข้ม พบ ภาชนะดินเผาที่มีโครงกระดูกมนุษย์บรรจุอยู่ด้านใน

ชั้นดินที่ 2 มีความหนาประมาณ 1 เมตร เป็นดินร่วนสีน้ำตาล พบ ภาชนะดินเผาบรรจุโครงกระดูกมนุษย์

ชั้นดินที่ 3 เป็นชั้นดินธรรมชาติ เป็นดินเหนียวจับตัวกันแน่น

จากโบราณวัตถุที่พบสามารถกำหนดชั้นดินทางวัฒนธรรมได้สมัยเดียว นอกจากนี้ยังสันนิษฐานว่ามีภาชนะดินเผาอยู่อีกเป็นจำนวนมากที่ฝังอยู่ใต้ดินแต่ไม่ได้ทำการขุดค้นขึ้นมา เมื่อนำภาชนะดินเผาขึ้นมาจากหลุมขุดค้นแล้วจึงทำการกลบหลุม และไม่ได้มีการศึกษาขุดค้นเพิ่มเติมจนถึงในปัจจุบัน[27]

---

[27] สมเดช ลีลามโนธรรม 2547 : 4-5

หลักฐานทางโบราณคดีที่พบภายในหลุมขุดค้น

พบภาชนะดินเผาที่บรรจุโครงกระดูกมนุษย์ ลักษณะของการเรียงโครงกระดูก โดยจะวางกระดูกที่มีขนาดเล็ก เช่น กระดูกนิ้วมือ กระดูกนิ้วเท้า กระดูกสันหลัง ไว้ด้านล่างสุดส่วนก้นภาชนะ กระดูกแขนและกระดูกขา จะเรียงติดกับด้านข้างของภาชนะด้านใดด้านหนึ่ง อีกด้านเรียงกระดูกซี่โครงให้โค้งใบตามแนวของภาชนะดินเผา วางกระดูกสะโพก แล้ววางกะโหลกศีรษะไว้ด้านบนสุด

ภาชนะดินเผาขนาดต่างกัน มีฝาปิด จำนวน 1,238 ใบ จากการศึกษาในเบื้องต้น พบว่าเป็นภาชนะดินเผาเนื้อดิน ผิวเรียบ หรือบางใบตกแต่งด้วยลายเชือกทาบ ขัดมัน ผิวสีครีมหรือส้ม มีการตกแต่งที่คอด้วยการนำเส้นดินมาแปะติด แล้วกดประทับเป็นช่องวงรีหรือช่องกลมด้วยเชือกพันปลายไม้ โดยสามารถแบ่งรูปแบบภาชนะดินเผาได้ออกเป็น 4 แบบ[28] ได้แก่

1. ทรงวงรี ขอบปากตรงหรือผายออก ที่คอตกแต่งลายเชือก สามารถแบ่งรูปทรงย่อยออกได้เป็น ทรงวงรีก้นกลม ทรงวงรีก้นเรียบ ทรงวงรีก้นสอบลงเรียบ
2. ทรงวงรีรูปไข่ ขอบปากผายออก ที่คอตกแต่งลายเชือก ก้นสอบลง
3. ทรงกลม ขอบปากผายออก ที่คอตกแต่งลายเชือก สามารถแบ่งรูปทรงย่อยออกได้เป็น ทรงกลม ทรงกลมก้นสอบลงโค้ง ทรงกลมก้นสอบลงเรียบ
4. ภาชนะมีสัน ก้นสอบลงเรียบ

โบราณวัตถุประเภทอื่นๆที่พบร่วมกับโครงกระดูกมนุษย์ เช่น และเศษภาชนะดินเผารูปทรงต่างๆ กำไลสำริด แบ่งได้ออกเป็น 3 แบบ ได้แก่ กำไลที่มีด้านตัดรูปวงกลม กำไลที่มีด้านตัดรูปวงกลมขนาดเล็ก และกำไลที่มีด้านตัดรูปสี่เหลี่ยมผืนผ้า โครงกระดูกมนุษย์แต่ละโครง อาจจะพบกำไลมากกว่า 1 แบบและมากกว่า 1 วงได้

---

[28] สมเดช ลีลามโนธรรม 2547 : 9-10

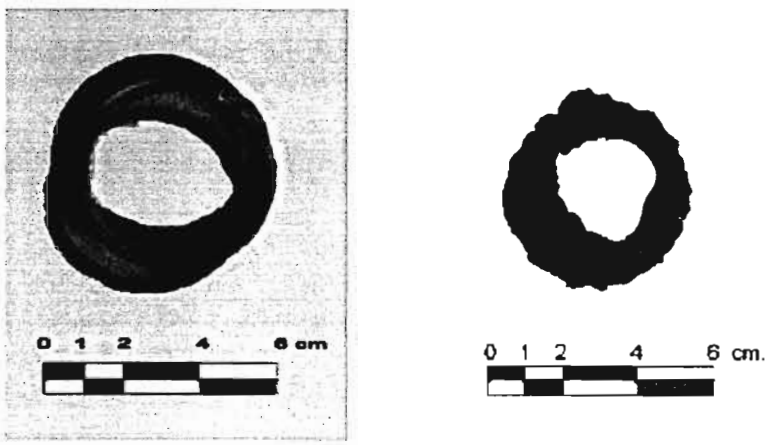

ภาพที่ 3 กำไลสำริดรูปแบบต่างๆ



ภาพที่ 4 เศษภาชนะดินเผาที่พบภายในโครงกระดูก

จากการพบหลักฐานประเภทภาชนะดินเผาบรรจุโครงกระดูกมนุษย์เป็นจำนวนมาก อีกทั้งกระจายอยู่ทั่วบริเวณเป็นจำนวนกว้าง และบางส่วนฝังซ้อนทับกัน แสดงถึงการใช้พื้นที่ในระยะเวลาหนึ่งอย่างต่อเนื่อง จากการเปรียบเทียบโบราณวัตถุที่พบ ได้แก่ รูปแบบของการทำภาชนะดินเผาที่ตกแต่งส่วนคอด้วยการปะติด และทำลวดลายกดประทับมีลักษณะคล้ายเส้นเชือกนี้ พบว่ามีลักษณะคล้ายคลึงกับภาชนะดินเผาในระยะที่ 2 ของแหล่งโบราณคดีบ้านกระเบื้องนอก ตำบลกระเบื้องนอก กิ่งอำเภอเมืองยาง จังหวัดนครราชสีมา ซึ่งเป็นสมัยหัวเลี้ยวประวัติศาสตร์ สามารถกำหนดอายุได้ราวปลายพุทธศตวรรษที่ 8-15[29]

---

[29] สมเดช ลีลามโนธรรม 2547 : 11

บทที่ 3

ความรู้ทั่วไปของกระดูกมนุษย์

กระดูกเป็นอวัยวะส่วนหนึ่งของร่างกาย นอกจากจะช่วยให้ร่างกายสามารถคงรูปร่างและทรงตัวอยู่ได้แล้ว ยังเป็นที่ยึดเกาะของกล้ามเนื้อ ช่วยให้สามารถเคลื่อนไหวได้ กระดูกยังช่วยปกป้องอวัยวะต่างๆที่สำคัญภายในร่างกายได้อีก เช่น กะโหลกศีรษะ กระดูกซี่โครง กระดูกเชิงกราน เป็นต้น ทั้งนี้เพราะกระดูกมีลักษณะพิเศษ คือ มีน้ำหนักเบาแต่มีความแข็งแรง และสามารถรองรับน้ำหนักได้ดี

องค์ประกอบของกระดูกที่สำคัญ มี 2 ส่วน คือ น้ำ (ประมาณ 20% ของน้ำหนักตัว) และส่วนที่เป็นของแข็ง (Solid Matter) เช่น สารอินทรีย์ และสารอนินทรีย์[30] กระดูกมีส่วนที่เรียกว่า Compact Bone หรือกระดูกเนื้อแน่น อยู่ตรงส่วนแท่งกระดูก (Cortex) กระดูกต่างๆในร่างกายจะมีแท่งกระดูกหนาบางแตกต่างกัน เพื่อประโยชน์ในการรองรับน้ำหนัก แรงดึงและแรงกดทับต่างๆที่ไม่เท่ากัน และ Spongy Bone หรือ Cancellous หรือกระดูกที่มีรูพรุน จะมีพื้นผิวที่ต้องสัมผัสกับหลอดเลือดต่างๆเป็นจำนวนมาก จึงทำหน้าที่เป็นตัวปรับดุลแร่ธาตุในกระแสเลือดให้พอเหมาะ เป็นต้น

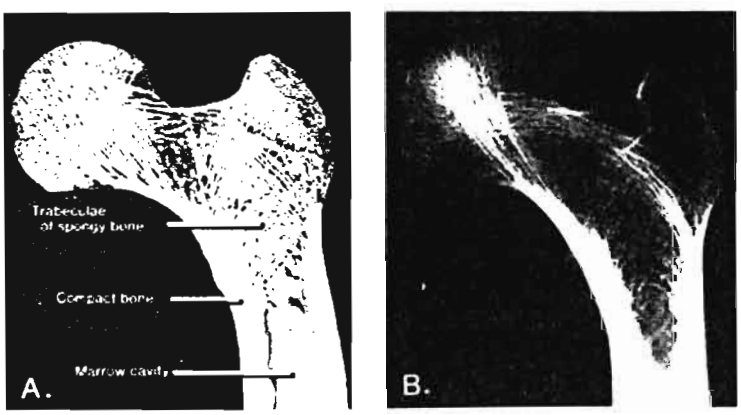

ภาพที่ 5 ลักษณะของ Compact Bone และ Spongy Bone

---

[30] สารอินทรีย์ เช่น Osteocyte ทำหน้าที่สร้างกระดูก Collagen Fiber ช่วยทำให้กระดูกมีความเหนียว สารอนินทรีย์ เช่น Mineral Salt ต่างๆ

การสร้างและการเติบโตของกระดูกมี 2 แบบ ได้แก่

- Intramembranous Ossification คือ การสร้างกระดูกโดยการสะสมแคลเซียมจนพอกตัวหนาขึ้นเรื่อยๆ เช่น กระดูกชนิดแบน กะโหลก
- Intracartilaginous Ossification คือ การผ่านการเป็นกระดูกอ่อนก่อน จนกระทั่งหนาและยาวขึ้น เช่น พวกกระดูกยาว

โดยมากกระดูกจะก่อตัวขึ้นเป็นกระดูกส่วนกลาง (Diaphysis) ก่อน แล้วจึงเกิดที่กระดูกส่วนปลาย (Epiphysis) การปรับรูปร่างของกระดูกจะมีการดำเนินไปอย่างต่อเนื่องเพื่อให้เหมาะสมกับหน้าที่ในแต่ละส่วนของร่างกาย และจะช่วยควบคุมรูปร่างให้เหมือนเดิมได้สัดส่วนตั้งแต่เด็กจนกระทั่งโต[31]

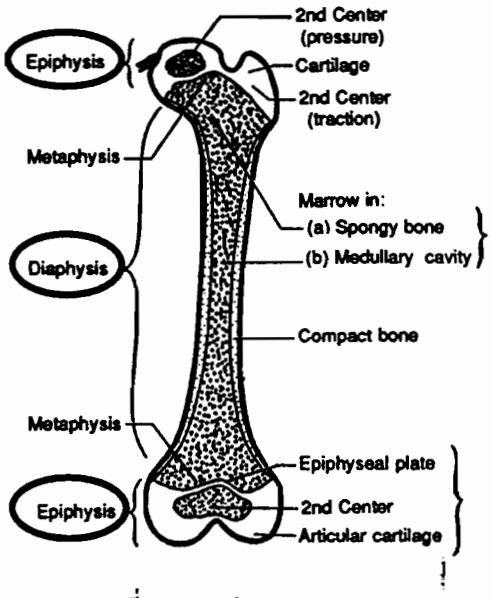

ภาพที่ 6 แสดงส่วน Epiphysis และ Diaphysis ของกระดูก

การแบ่งประเภทของกระดูก

กระดูกในร่างกายของมนุษย์สามารถจำแนกประเภทได้เป็นสองลักษณะใหญ่ๆ ได้แก่ การจำแนกประเภทตามขนาดและลักษณะรูปทรง และการจำแนกประเภทกระดูกตามลักษณะโครงสร้างของร่างกาย ดังมีรายละเอียดดังต่อไปนี้

---

[31] สุกิจ แสงนิพันธ์กูล 2534 : 1-2, 16-17 ; สุชาติ เบญจรัศมีโรจน์ 2535 : 405-406 ; Brothwell 1981 : 18-19

วิทยานิพนธ์
ห้าม
นำออกนอกห้องสมุด

หอสมุดสายา
วังท่าพระ

มด.
1/01
2551
038

<u>การจำแนกประเภทตามขนาดและลักษณะรูปทรง</u> สามารถจำแนกได้เป็น 5 ประเภท[32] ได้แก่

1. กระดูกยาว (Long Bone) หรือกระดูกทรงกระบอก (Tubular Bone) ได้แก่กระดูกที่มีรูปร่างเป็นแท่ง มีส่วนที่เป็นด้ามและส่วนที่เป็นปลายมนทั้งสองข้าง มีทั้งขนาดใหญ่ เช่น กระดูกแขน กระดูกขา และกระดูกขนาดเล็ก เช่น กระดูกนิ้วมือ กระดูกนิ้วเท้า เป็นต้น

2. กระดูกสั้น (Short Bone) ได้แก่ กระดูกฝ่ามือ กระดูกฝ่าเท้า กระดูกนิ้ว และกระดูกในเส้นเอ็น (Sesamoid Bone) เป็นต้น

3. กระดูกแบน (Flat Bone) ได้แก่ กะโหลกศีรษะ กระดูกซี่โครง กระดูกสะบัก และกระดูกเชิงกราน (Pelvis) เป็นต้น

4. กระดูกที่มีรูปทรงไม่เรียบ (Irregular Bone) ได้แก่ กระดูกสันหลัง กระดูกข้อมือ และกระดูกข้อเท้า เป็นต้น

5. กระดูกที่มีโพรงอากาศอยู่ภายใน (Pneumatic Bone) ได้แก่ กระดูกขากรรไกรบน เป็นต้น

<u>การจำแนกประเภทกระดูกตามลักษณะโครงสร้างของร่างกาย</u> สามารถจำแนกได้เป็น 2 ประเภท[33] ได้แก่

1. โครงสร้างประเภทแกนลำตัว (Axial Skeleton) ทำหน้าที่เป็นส่วนที่ตั้งของสมองและอวัยวะภายในของลำตัว ประกอบด้วยกระดูกต่างๆทั้งหมด 80 ชิ้น ได้แก่

1.1 กะโหลกศีรษะ (Skull) ประกอบด้วยกระดูกทั้งหมด 28 ชิ้น ได้แก่

1.1.1 กระดูกของกะโหลกส่วนห่อหุ้มสมอง (Neurocranium) จำนวนทั้งหมด 14 ชิ้น ได้แก่ Frontal Bone (1) Parietal Bone (2) Occipital Bone (1) Temporal Bone (2) Edmoid Bone (1) Sphenoid Bone (1) และกระดูกหู ได้แก่ Incus Bone (2) Malleus Bone (2) Stapes Bone (2)

1.1.2 กระดูกของกะโหลกส่วนใบหน้า (Face) จำนวนทั้งหมด 14 ชิ้น ได้แก่ Nasal Bone (2) Maxilla Bone (2) Lacrimal Bone (2) Zygomatic Bone (2) Palatine Bone (2) Concha Bone (2) Vomer Bone (1) Mandible Bone (1)

---

[32] สุกิจ แสงนิพันธ์กูล 2534 : 8 ; สุชาติ เบญจรัศมีโรจน์ 2535 : 406-407

[33] ประพิศ ชูศิริ 2534 : 18 ; สุเมธ พงษ์ลิมานนท์ และคนอื่นๆ 2522 : 3-8

1.2 กระดูกโคนลิ้น (Hyoid Bone)

1.3 กระดูกสันหลัง (Verterbral Column) ประกอบด้วยกระดูกทั้งหมด 26 ชิ้น ได้แก่

1.3.1 กระดูกสันหลังส่วนคอ (Cervical) จำนวน 7 ชิ้น

1.3.2 กระดูกสันหลังส่วนอก (Thoracic) จำนวน 12 ชิ้น

1.3.3 กระดูกสันหลังส่วนเอว (Lumba) จำนวน 5 ชิ้น

1.3.4 กระดูกกระเบนเหน็บ (Sacrum) จำนวน 1 ชิ้น (ในเด็กมี 5 ชิ้น)

1.3.5 กระดูกก้นกบ (Coccyx) จำนวน 1 ชิ้น (ในเด็กมี 4-5 ชิ้น)

1.4กระดูกทรวงอก (Thorax) ประกอบด้วยกระดูกทั้งหมด 25 ชิ้น ได้แก่

1.4.1 กระดูกหน้าอก (Sternum) จำนวน 1 ชิ้น

1.4.2 กระดูกซี่โครง (Rib) จำนวน 24 ชิ้น

2. โครงสร้างประเภทสาขาของร่างกาย (Appendicular Skeleton) คือ ส่วนแขนและขาของร่างกาย ประกอบด้วยกระดูกต่างๆทั้งหมด 25 ชิ้น ได้แก่

2.1 กระดูกแขนและมือ (Upper Extremity) ประกอบด้วยกระดูกทั้งหมด 64 ชิ้น ได้แก่

2.1.1 กระดูกไหล่ (Shoulder Girdle) จำนวน 4 ชิ้น ได้แก่ Clavicle (2) Scapula (2)

2.1.2 กระดูกต้นแขน (Arm) จำนวน 2 ชิ้น ได้แก่ Humerus

2.1.3 กระดูกปลายแขน (Forearm) จำนวน 4 ชิ้น ได้แก่ Radius (2) Ulna (2)

2.1.4 กระดูกมือ (Hand) จำนวน 54 ชิ้น

2.2 กระดูกขาและเท้า (Lower Extremity) ประกอบด้วยกระดูกทั้งหมด 62 ชิ้น ได้แก่

2.2.1 กระดูกสะโพก (Hip) จำนวน 2 ชิ้น

2.2.2 กระดูกต้นขา (Thigh) จำนวน 2 ชิ้น ได้แก่ Femur

2.2.3 กระดูกสะบ้า (Knee Cap) จำนวน 2 ชิ้น

2.2.4 กระดูกปลายขา (Leg) จำนวน 4 ชิ้น ได้แก่ Tibia (2) Fibula (2)

2.2.5 กระดูกเท้า (Foot) จำนวน 54 ชิ้น

การวิเคราะห์โครงกระดูก

ในการศึกษาเรื่องราวเกี่ยวกับโครงกระดูกนั้น จำเป็นต้องอาศัยทฤษฎีและวิธีการต่างๆ เพื่อเข้ามาช่วยใช้ในการตอบคำถามเกี่ยวกับเจ้าของโครงกระดูกนั้นๆ ทั้งเพศ อายุเมื่อตาย ส่วนสูง เชื้อชาติ ตลอดจนสุขภาพ โรคภัยไข้เจ็บ และวิถีชีวิตความเป็นอยู่ ซึ่งตลอดระยะเวลาที่ผ่านมา มีผู้คิดค้นทฤษฎีและวิธีการในการศึกษาเรื่องราวเกี่ยวกับกระดูกมากมาย ในที่นี้จะนำเสนอวิธีการศึกษาโครงกระดูกเบื้องต้น การวิเคราะห์กระดูกแต่ละชิ้นส่วนที่สามารถบ่งบอกเพศได้มี 2 วิธี ได้แก่ การศึกษาด้วยตาเปล่า และการวัดขนาด โดยจะเน้นในการตอบคำถามเรื่องเพศ อายุเมื่อตาย และการหาความสูง ดังนี้

สำนักหอสมุดกลาง

1. เพศ (Sex Estimation)

แม้ว่าการปรับรูปร่างของกระดูกจะมีการดำเนินไปอย่างต่อเนื่องเพื่อให้เหมาะสมกับหน้าที่ในแต่ละส่วนของร่างกาย และช่วยควบคุมรูปร่างให้เหมือนเดิมได้สัดส่วนตั้งแต่เด็กจนกระทั่งโต แต่การศึกษาโครงกระดูกในเรื่องความแตกต่างระหว่างเพศ มีข้อจำกัดในเรื่องการวิเคราะห์เพศของโครงกระดูกเด็กและโครงกระดูกผู้ใหญ่ เนื่องจากในวัยเด็กฮอร์โมนเพศยังไม่เริ่มทำงาน ทำให้ความแตกต่างระหว่างเพศในวัยเด็กยังไม่ปรากฏชัดเจนนัก แต่จะค่อยๆพัฒนาขึ้นเต็มที่ในวัยผู้ใหญ่ ดังนั้นนักมานุษยวิทยากายภาพจึงมักไม่แยกเพศในโครงกระดูกเด็กที่มีอายุต่ำกว่า 15 ปีลงมา เนื่องจากมีอัตราเสี่ยงของความผิดพลาดสูง[34]

นอกจากนี้ควรคำนึงถึงการเลือกใช้ทฤษฎีที่เหมาะสม และระมัดระวังเรื่องข้อจำกัดของทฤษฎีในการวิเคราะห์กระดูก เนื่องจากระดับพัฒนาการหรือลักษณะบางประการอาจเกิดขึ้นช้าหรือเร็ว ปรากฏหรือไม่ปรากฏ ขึ้นอยู่กับเอกลักษณ์ประจำเชื้อชาติของกลุ่มนั้นๆ เช่น ระดับการพัฒนาของกระดูกสันคิ้ว (Supraorbital Ridge) ที่พบในเพศชายของชาวยุโรป อาจพบได้เช่นกันในเพศหญิงของชาวพื้นเมืองออสเตรเลีย (Australian Aborigins) หรือความแข็งแรงของกระดูกในเพศหญิงของชาวพื้นเมืองออสเตรเลีย อาจมากกว่าเมื่อเปรียบเทียบกับโครงกระดูกเพศชายของ Pygmies เป็นต้น[35]

---

[34] สุวิมล ภูรีพัฒน์พงษ์ 2538 : 38 อ้างจาก Krogman 1962 : 112-113 ; Stewart 1948, 1951 ; White 1991 : 320-322

[35] Brothwell 1981 : 59

ในโครงกระดูกผู้ใหญ่ กระดูกส่วนต่างๆที่มีความสำคัญในการใช้ตัดสินแยกเพศมีอยู่หลายส่วนด้วยกัน ทั้งนี้ในแต่ละส่วนก็มีอัตราความน่าเชื่อถือในการใช้ตัดสินที่แตกต่างกันไป ดังนี้[36]

โครงกระดูกสภาพสมบูรณ์ทั้งโครง (Entire Skeleton) = 100%

กระดูกเชิงกราน = 90-95%

กะโหลกศีรษะ = 80-90%

กระดูกยาว = 80%

กระดูกเชิงกรานและกะโหลกศีรษะ = 98%

กระดูกเชิงกรานและกระดูกยาว = 95%ขึ้นไป

กะโหลกศีรษะและกระดูกยาว = 90-95%

ในการปฏิบัติงานด้านโบราณคดีในบางครั้ง อาจจะพบกระดูกไม่ครบทั้งโครง ดังนั้นกระดูกที่สามารถนำมาสังเกตในเรื่องเพศได้ชัดเจนที่สุด คือ กระดูกเชิงกราน เนื่องจากหน้าที่ในการตั้งครรภ์และคลอดบุตรของเพศหญิงที่ถูกกำหนดมาตามธรรมชาติ ทำให้กระดูกส่วนนี้ของเพศหญิงและเพศชายมีความแตกต่างกันอย่างชัดเจน (ตาราง ก.) เช่น ลักษณะการวางตัวของกระดูกเชิงการในเพศชายมักจะตั้งมากกว่าในเพศหญิงที่ผายออกด้านข้าง

วิธีการศึกษาของ T.W. Phenice[37] ได้คิดค้นวิธีการศึกษาเพศของกระดูกเชิงกรานที่ได้ผลแม่นยำ รวดเร็ว ง่าย โดยการใช้ลักษณะของกระดูก Pubis เป็นเครื่องตัดสิน ซึ่งสามารถตัดสินเพศได้ถูกต้องเกิน 95% ขึ้นไป

นอกจากการสังเกตลักษณะต่างๆของกระดูกเชิงกรานด้วยตาเปล่าแล้ว ยังสามารถใช้วิธีการวัดเพื่อบอกเรื่องเพศได้ จากการศึกษาของนายแพทย์ ม.ร.ว.วีรพันธุ์ ทวีวงศ์[38] แต่ไม่ขอกล่าวถึงไว้ในที่นี้ เนื่องจากโครงกระดูกที่ทำการศึกษาไม่สมบูรณ์พอที่จะสามารถทำการวัดได้

---

[36] สุวิมล ภูรีพัฒน์พงษ์ 2538 : 38 อ้างจาก Krogman 1962 : 112

[37] สุวิมล ภูรีพัฒน์พงษ์ 2538 : 41-42 อ้างจาก Phenice 1969 : 297-302

[38] ม.ร.ว.วีรพันธุ์ ทวีวงศ์ 2508 : 679-690

กระดูกส่วนที่สำคัญรองลงมาจากกระดูกเชิงกราน คือ กะโหลกศีรษะ ที่สามารถสังเกตความแตกต่างระหว่างเพศชายและเพศหญิงได้เช่นเดียวกัน (ตาราง ข.)

การระบุเพศด้วยการวัดกะโหลกศีรษะ[39] ผู้ศึกษาจำเป็นต้องมีความรู้และเชี่ยวชาญในการวัดกะโหลกศีรษะมากพอ ตลอดจนกะโหลกต้องอยู่ในสภาพที่ค่อนข้างสมบูรณ์ ผลที่ได้อาจจะไม่แน่นอนนัก เนื่องจากมีความเหลี่ยมล้ำในระหว่างเพศสูง นักวิชาการส่วนใหญ่จึงมักจะไม่นิยมใช้ค่าการวัดเพื่อจำแนกเพศ แต่จะใช้ในการแบ่งชนิดของกะโหลกศีรษะตามรูปร่างต่างๆ อันเป็นลักษณะสำคัญที่สามารถบ่งบอกเชื้อชาติได้ และให้ผลเป็นที่น่าเชื่อถือมากกว่า[40]

สำนักหอสมุดกลาง
มหาวิทยาลัยศิลปากร

[39] สรรใจ แสงวิเชียร 2513 : 44-48 ; Olivier 1969 : 43-44

[40] สามารถค้นคว้าเพิ่มเติมได้ในวิทยานิพนธ์เรื่อง "กะโหลกคนไทย" (การศึกษาทางมานุษยวิทยากายภาพ) โดย น.พ.สรรใจ แสงวิเชียร, 2513 และ "Practical Anthropology" โดย Georges Olivier, 1969

2. อายุ (Age)

ด้วยพัฒนาการของมนุษย์ในแต่ละช่วงอายุจะมีลักษณะที่แตกต่างกันไป ทำให้ผู้ศึกษาทราบอายุโครงกระดูกมนุษย์จากความแตกต่างกันของโครงกระดูกเด็กและโครงกระดูกผู้ใหญ่ดังนี้

1. พัฒนาการและการเจริญเติบโตของกระดูกแต่ละส่วน ซึ่งจะค่อยๆเปลี่ยนแปลงไปตามลำดับช่วงอายุ ได้แก่

1.1 ลำดับการขึ้นของฟัน ชุดฟันน้ำนมของเด็กและชุดฟันแท้ของผู้ใหญ่จะเปลี่ยนแปลงไปตามลำดับช่วงอายุ (ตาราง ค. และ ตาราง ง.)



ภาพที่ 7 แสดงการพัฒนาการลำดับการขึ้นของฟันและอายุโดยประมาณ

1.2 การเชื่อมตัวของปลายกระดูกยาวทั้งสองข้างเข้ากับแกนกลาง

กระดูกจะเริ่มพัฒนาจากบริเวณก้านของกระดูก (Diaphysis) ก่อน แล้วจึงค่อยๆเกิดขึ้นที่ส่วนปลาย (Epiphysis) ทั้งสองข้างของโครงกระดูก เมื่อเข้าสู่วัยผู้ใหญ่ส่วนก้านกระดูกก็จะเชื่อมกันสนิทกับปลายกระดูก และจะไม่เจริญเติบโตอีก ซึ่งกระดูกในแต่ละส่วนก็จะมีอัตราการเชื่อมตัวของก้านกระดูกกับปลายกระดูกที่แตกต่างกันไปตามแต่ลำดับช่วงอายุ

ตารางที่ 1 ช่วงอายุการเชื่อมของ Epiphysis ในกระดูกส่วนต่างๆของร่างกาย[41]

กระดูก	ระยะเวลาการเชื่อมตัวของ Epiphysis
1. กระดูกไหปลาร้า (Clavicle)	
- ส่วนใกล้กลาง (Medial End)	18-30 ปี
- ส่วนใกล้ริม (Lateral Rim)	20-25 ปี
2. กระดูกสะบัก (Scapula)	
– ส่วน Acromian และ Coracoid	17-23 ปี
– ส่วนขอบใกล้กลาง (Medial Border)	17-23 ปี
3. กระดูกต้นแขน (Humerus)	
– ส่วนบน (Proximal End)	16-25 ปี
– ส่วนล่าง (Distal End)	13-20 ปี
4. กระดูกปลายแขน (Radius)	
– ส่วนบน (Proximal End)	13-19 ปี
– ส่วนล่าง (Distal End)	15-23 ปี

[41] สุวิมล ภูรีพัฒน์พงษ์ 2538 : 57-59 นำมาสรุปรวมโดยเลือกช่วงอายุที่ต่ำที่สุด-ช่วงอายุที่สูงที่สุดเท่าที่ได้มีการศึกษาไว้แล้ว อ้างจาก สุเมธ พงษ์ลิมานนท์ และคนอื่นๆ 2522 : 32-40 ; Brothwell 1981 : 66 ; Cohn 1921 ; Flecker 1932-33 ; Girdany & Golden 1952 ; Krogman 1962 : 51-56, 105-108 ; Mckern & Stewart 1957 ; Pyle & Hoerr 1955 ; Ubelaker 1978 : 52-53 ; White 1991 : 314

ตารางที่ 1 (ต่อ)

กระดูก	ระยะเวลาการเชื่อมตัวของ Epiphysis
5. กระดูกปลายแขน (Ulna)	
– ส่วนบน (Proximal End)	13-19 ปี
– ส่วนล่าง (Distal End)	15-25 ปี
6. กระดูกมือ (Hand)	
– ส่วนข้อมือ	15-23 ปี
– ส่วนฝ่ามือและนิ้วมือ	14-21 ปี
7. กระดูกซี่โครง (Ribs)	
– ส่วน Head และ Tubercle	20-25 ปี
8. กระดูกเชิงกราน (Pelvis)	
– ส่วน Ilium : Iliac Crest	16-23 ปี
– ส่วน Ishium – Pubis	7-9 ปี
– ส่วน Ishium Tuberosity	17-25 ปี
– ส่วน Body ของ Ilium, Ishium, Pubis (เชื่อมกันที่ Acetabulum)	13-17 ปี
9. กระดูกกระเบนเหน็บ (Sacrum)	
- ส่วน Body	16-30 ปี
- ส่วน Auricular Surface	25-30 ปี
10. กระดูกต้นขา (Femur)	
- ส่วนบน (Proximal End) Head	15-22 ปี
ปุ่มใหญ่	14-22 ปี
ปุ่มเล็ก	14-22 ปี
- ส่วนล่าง (Distal End)	15-24 ปี

ตารางที่ 1 (ต่อ)

กระดูก	ระยะเวลาการเชื่อมตัวของ Epiphysis
11. กระดูกปลายขา (Tibia)	
– ส่วนบน (Proximal End)	16-23 ปี
– ส่วนล่าง (Distal End)	16-20 ปี
12. กระดูกปลายขา (Fibula)	
– ส่วนบน (Proximal End)	16-25 ปี
– ส่วนล่าง (Distal End)	15-25 ปี
13. กระดูกเท้า (Feet)	12-22 ปี

การเชื่อมตัวของกระดูกจะเกิดขึ้นตั้งแต่ช่วงอายุก่อน 10 ปี ไปจนถึงอายุ 30 ปี โดยเริ่มต้นจากกระดูกสะโพก กระดูกข้อเท้า กระดูกข้อศอก กระดูกสะบ้า และท้ายที่สุดบริเวณหัวไหล่และหน้าอก โดยการเชื่อมตัวนี้มักจะเริ่มต้นในเพศหญิงเร็วกว่าเพศชายและมีช่วงระยะห่างในการเชื่อมตัวของส่วน Epiphysis ในกระดูกส่วนเดียวกันระหว่างเพศตั้งแต่ 2-6 ปี[42]

[42] สุวิมล ภูรีพัฒน์พงษ์ 2538 : 60 อ้างจาก Flecker 1932-33 ; Mckern & Stewart 1957

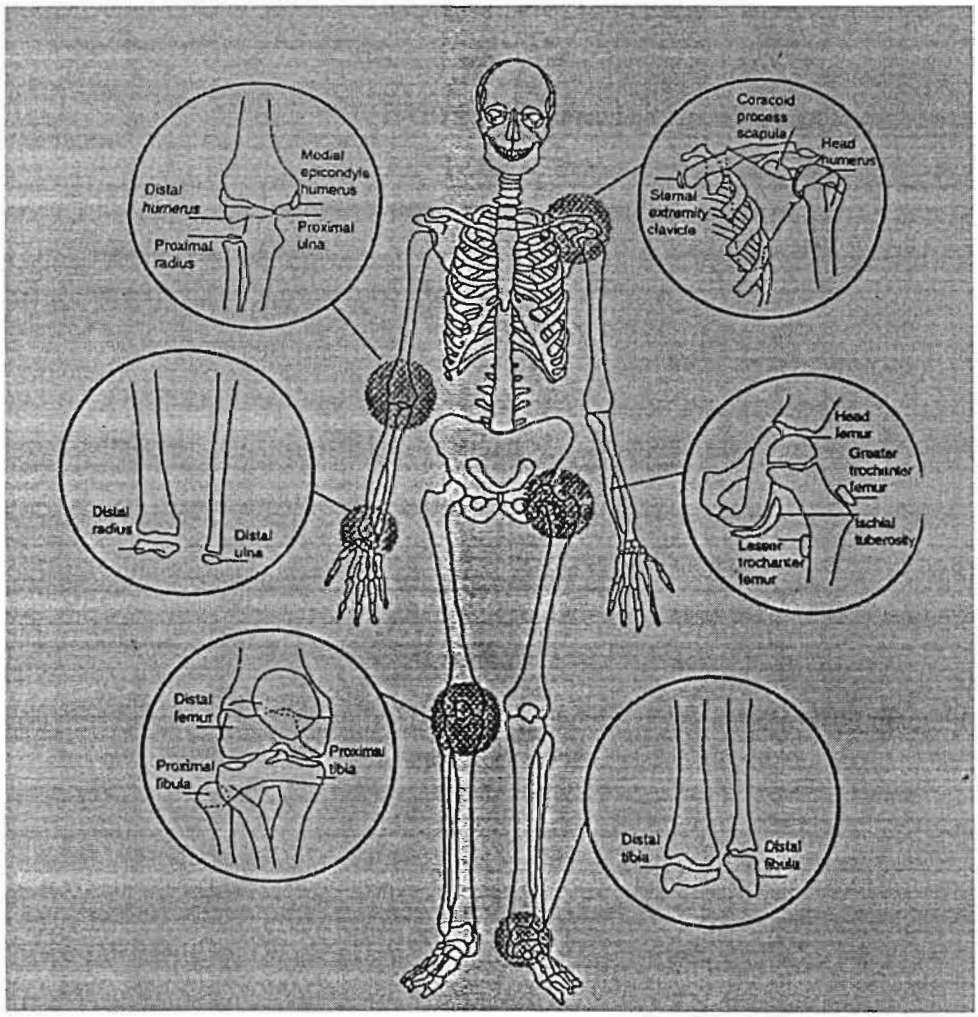

ภาพที่ 8 ช่วงอายุการเชื่อมของ Epiphysis ในกระดูกส่วนต่างๆของร่างกาย

2. การเสื่อมสภาพของกระดูกส่วนต่างๆ ได้แก่

2.1 ลักษณะการสึกของฟัน

การสึกกร่อนของฟัน (Dental Attrition) เป็นอีกวิธีการหนึ่งที่สามารถใช้ในการประเมินอายุเมื่อตายของโครงกระดูกผู้ใหญ่ การสึกของฟันจะเกิดขึ้นในด้านสบฟัน (Occlusal) อันเนื่องมาจากการเสียดสีของฟันขณะเคี้ยวอาหาร แต่ทั้งนี้เนื่องจากลักษณะการบริโภคของมนุษย์มีความแตกต่างกันไป ทำให้ไม่สามารถที่จะหาค่าความเป็นกลางของการสึกของฟันได้ และการสึกของฟันก็สามารถบอกอายุได้เทียบเคียงความเป็นจริงมากที่สุดในกรณีที่ใช้ตรวจสอบกับโครงกระดูกในกลุ่ม

เดียวกัน เพราะลักษณะวัฒนธรรมของการบริโภค จัดเป็นเอกลักษณ์ที่แตกต่างกันไปในแต่ละกลุ่มคน

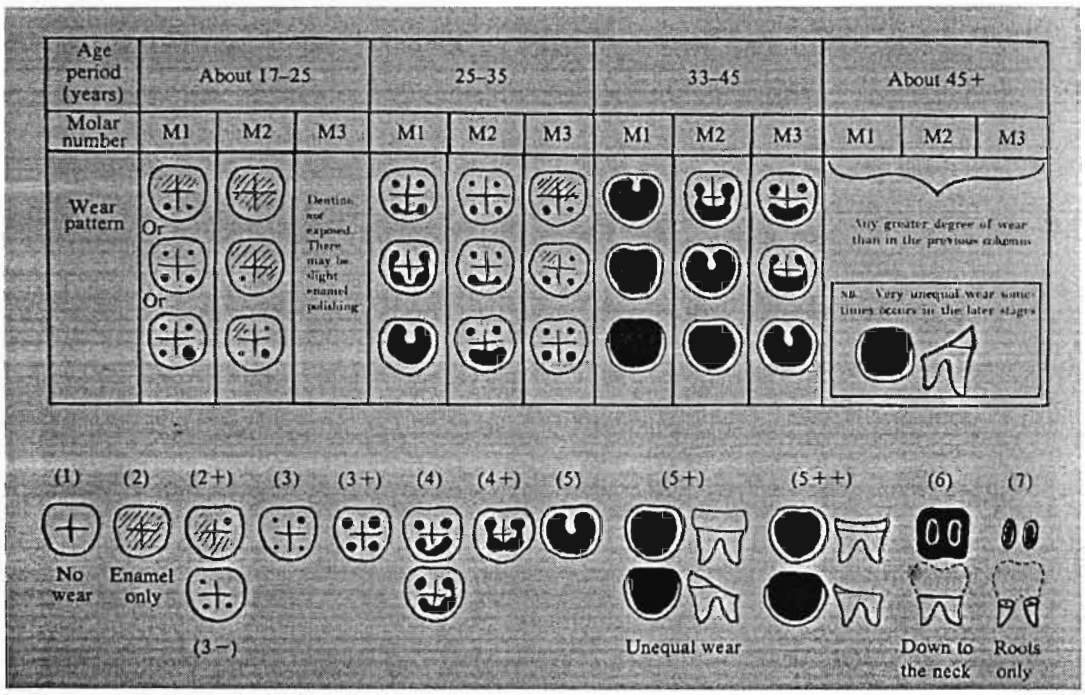

ภาพที่ 9 เปรียบเทียบค่าระดับการสึกของฟัน ในการศึกษาหาอายุเมื่อตายของโครงกระดูก

2.2 ลักษณะการเปลี่ยนแปลงของกระดูก Pubic Symphysis

การศึกษาผิวหน้าของส่วนประสานกระดูกหัวเหน่า (Symphysis Surface of Pubis) เสื่อมสภาพเป็นวิธีที่ค่อนข้างให้ผลแน่นอน ในวัยเด็กกระดูกส่วนนี้จะมีลักษณะขรุขระเป็นร่อง เมื่ออายุเพิ่มมากขึ้นกระดูกก็จะค่อยๆเสื่อมสภาพลง คือผิวที่ขรุขระจะเกิดการสึกหรอและเรียบขึ้น มีการงอกของกระดูกบริเวณขอบของส่วนผิวหน้าโดยรอบ อันเนื่องมาจากแรงเสียดสีและแรงกดทับของกระดูกซึ่งกระทำต่อกัน[43]

---

[43] Ubelaker 1978 : 54-55 ; White : 1991 : 315

ในสารนิพนธ์ฉบับนี้จะใช้การเทียบค่าอายุกระดูก Pubic Symphysis จากกระดูกของคนในปัจจุบันตามช่วงอายุ ที่จัดแสดงอยู่ในพิพิธภัณฑ์กายวิภาค-คองดอน โรงพยาบาลศิริราช เป็นเกณฑ์ในการประมาณอายุเมื่อตายของโครงกระดูก

2.3 การเสื่อมสภาพของกระดูกส่วนอื่นๆ (Degenerative Changes)

อาทิเช่น กระดูกสันหลัง กระดูกสะบ้า กระดูกข้อเท้า โดยเฉพาะอย่างยิ่งบริเวณกระดูกสันหลังส่วนเอว มักจะพบการเสื่อมสภาพได้มากกว่าส่วนอื่นๆในร่างกาย อันเนื่องมาจากภาวะกระดูกสันหลังเสื่อม แต่ในความเป็นจริง ลักษณะการใช้ชีวิต และสุขภาพของเจ้าของโครงกระดูกก็อาจเป็นสาเหตุให้เกิดภาวะกระดูกเสื่อมได้นอกเหนือไปจากอายุที่มากขึ้น ดังนั้นการศึกษาภาวะการเสื่อมสภาพของโครงกระดูกควรจะกระทำไปพร้อมๆกับการศึกษาวิธีอื่นๆด้วย เพื่อเพิ่มเติมความน่าเชื่อถือให้มากยิ่งขึ้น

3. การศึกษาเรื่องรอยประสานของกะโหลกศีรษะ

3.1 การปิดของรอยประสานแสกกระหม่อม (Sagittal Suture) ซึ่งจะเกิดขึ้นทั้งด้านนอกและด้านในของกะโหลกศีรษะ มีนักวิชาการหลายท่านได้ศึกษาเรื่องความสำคัญของการปิดของรอยประสานกะโหลกกับอายุ เพศ และเชื้อชาติ ได้ผลสรุปว่า การปิดของรอยประสานกะโหลกด้านในมีความสัมพันธ์ที่แน่นอนกับอายุมากกว่าด้านนอก[44]

จากการศึกษารอยประสานกะโหลกแสกกระหม่อมทั้งด้านนอกและด้านในของกะโหลกศีรษะคนไทย-จีน ด้านในเริ่มปิดเมื่ออายุ 22 ปี และปิดอย่างสมบูรณ์ภายอายุ 71 ปี โดยการเชื่อมขึ้นที่ส่วนปลายด้านหน้าและหลังของกะโหลกศีรษะก่อน แล้วจึงแผ่เข้ามาสู่ส่วนกึ่งกลางของกะโหลก สำหรับรอยประสานกะโหลกด้านนอก จะเริ่มขึ้นระหว่างช่วงอายุ 23-50 ปี โดยเชื่อมจากส่วนกลางไปสู่ส่วนปลายด้านหน้าและหลังของกะโหลกศีรษะ[45]

3.2 การปิดของรอยประสานของกระดูกหน้าผาก (Frontal Suture) ในวัยทารก

---

[44] สุเมธ พงษ์ลิมานนท์ และคนอื่นๆ 2522 : 24-25

[45] น.พ.สุเทพ เตียงพิทักษ์ 2507 : 635-640

3.3 Basis-Sphenoidal Synchondrosis เป็นข้อต่อระหว่าง Sphenoid Bone กับส่วนศีรษะด้านล่าง (Basila Part of Occipital Condyle) จากการศึกษาพบว่าอย่างน้อยที่สุด 95% ของกะโหลกศีรษะที่ได้ทำการศึกษา มีการเชื่อมติดกันในระหว่างอายุ 20-25 ปี [46]

4. การสังเกตส่วนอื่นๆของกะโหลกศีรษะ เช่น การศึกษากะโหลกส่วนใบหน้า และลักษณะผิวของกะโหลก[47] และการศึกษากระดูกขากรรไกรล่าง[48] ซึ่งมีส่วนช่วยในการประเมินอายุได้ส่วนหนึ่ง

---

[46] สุเมธ พงษ์ลิมานนท์ และคนอื่นๆ 2522 : 28 ; Brothwell 1981 : 65 ; White 1991 :313

[47] สุเมธ พงษ์ลิมานนท์ และคนอื่นๆ 2522 : 28 ; สุวิมล ภูรีพัฒน์พงษ์ 2538 : 62 อ้างจาก Todd 1939 ; Cobb 1952

[48] สรรใจ แสงวิเชียร 2513 : 47 ; สุเมธ พงษ์ลิมานนท์ และคนอื่นๆ 2522 : 28-29

3. ความสูง (Stature Estimation)

ส่วนของกระดูกที่นิยมนำมาคำนวณความสูงและมีความน่าเชื่อถือ ได้แก่ วิธีการคำนวณหาความสูงของโครงกระดูกจากความยาวของกระดูกยาว ซึ่งปรากฏนักวิชาการหลายท่านที่เป็นผู้คิดค้นสูตรในการคำนวณต่างๆ แต่ในสารนิพนธ์ฉบับนี้ จะนำเสนอสูตรการคำนวณหาความสูงจากโครงกระดูกของคนไทย-จีน โดยนายแพทย์สรรใจ แสงวิเชียรและคณะ (2524) ศึกษาจากกระดูกขาของโครงกระดูกคนไทย-จีน เป็นจำนวน 77 โครง[49] และภัทราภรณ์ ธีรรัตน์กุล, สมุทร รักวานิชพงศ์ ศึกษาจากกระดูกแขนของโครงกระดูกคนไทย-จีน เป็นจำนวน 74 โครง[50] เนื่องจากผลการศึกษาที่ได้จะใกล้เคียงความเป็นจริงมากกว่าสูตรคำนวณที่คิดค้นขึ้นโดยการวิเคราะห์ของนักวิชาการต่างประเทศที่ใช้กลุ่มตัวอย่างเป็นชาวต่างชาติ ซึ่งจัดเป็นกลุ่มคนที่มีลักษณะทางกายภาพแตกต่างจากคนไทย

การคำนวณหาความสูงจากโครงกระดูกของคนไทย-จีนนั้น สามารถกระทำการวัดได้ 2 สูตร คือ สูตรการคำนวณหาความสูงสำหรับค่าความยาวสูงสุด (Maximum Length) และสูตรการคำนวณหาความสูงสำหรับค่าความยาวทางกายวิภาค (Anatomical Length) ซึ่งแตกต่างกันตรงวิธีการวัดความยาวของกระดูกยาว และสูตรการคำนวณหาความสูงสำหรับค่าความยาวทางกายวิภาคนั้น ไม่มีวิธีคำนวณหาค่าความยาวของกระดูกน่อง ดังนั้นการศึกษาครั้งนี้จะนำเสนอสูตรการคำนวณหาความสูงสำหรับค่าความยาวสูงสุดเพียงวิธีเดียว และจะใช้สูตรนี้ในการวิเคราะห์เพียงสูตรเดียว

ตารางที่ 2 สูตรการคำนวณความสูงสำหรับค่าความยาวสูงสุด จากความยาวของกระดูกยาวของโครงกระดูกคนไทย-จีน (2524, 2525)[51]

เพศชาย		เพศหญิง	
1.7289FEM + 88.1320	± 5.3885	2.5815FEM + 49.2412	± 3.0007
2.7638TIB + 62.6946	± 4.5232	2.9716TIB + 51.6015	± 3.4687

[49] สรรใจ แสงวิเชียร 2528

[50] ภัทราภรณ์ ธีรรัตน์กุล และสมุทร รักวานิชพงศ์ 2525

[51] สรรใจ แสงวิเชียรและคนอื่นๆ 2528 ; ภัทราภรณ์ ธีรรัตน์กุล และ สมุทร รักวานิชพงศ์ 2525

ตารางที่ 2 (ต่อ)

เพศชาย		เพศหญิง	
2.5992FIB + 71.0390	± 4.2087	2.4256FIB + 71.4944	± 4.4003
1.4210(FEM + TIB) + 49.6080	± 4.2087	1.4074(FEM + TIB) + 48.4454	± 3.1019
3.3658RAD + 81.4874		2.6743RAD + 92.5011	
3.4970ULNA + 72.8812		2.7025ULNA + 87.1950	
3.0197HUM + 70.0304		2.7501HUM + 74.0862	
1.8816(HUM + RAD) + 59.2273		1.6192(HUM + RAD) + 70.4181	

* ในสูตรการคำนวณหาความสูงจากกระดูกแขนนั้นผู้ศึกษาไม่ได้กำหนดค่าความผิดพลาดมาตรฐาน (Standard Error) ไว้

การคำนวณหาความสูงของโครงกระดูก เริ่มต้นศึกษาจากการวัดความยาวของกระดูกยาวทั้ง 6 ส่วน โดยใช้เครื่องมือในการวัด 2 ประเภท ได้แก่

1. Osteometric Board มักใช้ในการวัดความยาวแบบ Maximum Length

2. Spreading Caliper มักใช้ในการวัดความยาวแบบ Anatomical Length

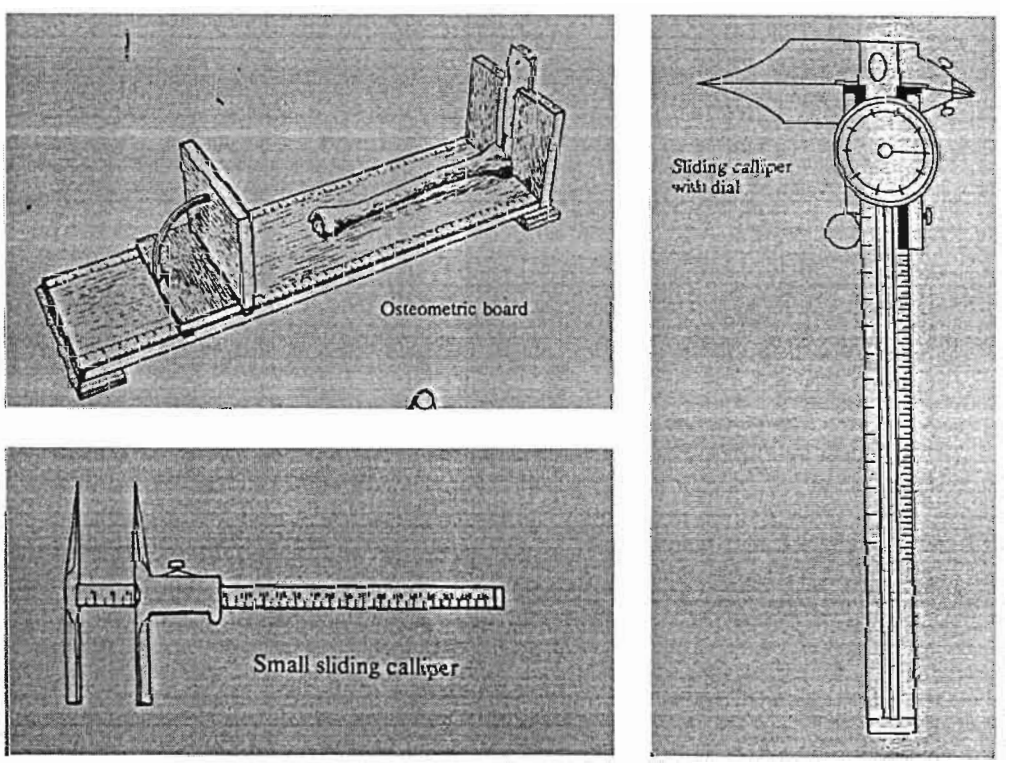

ภาพที่ 10 เครื่องมือในการวัดโครงกระดูก

การวัดความยาวของกระดูกยาวทั้ง 6 ส่วน แบบการใช้สูตรการคำนวณหาความสูงสำหรับค่าความยาวสูงสุด มีรายละเอียดดังนี้

1. กระดูกต้นแขน วัดจากจุดบนสุดของ Head Of Humerus ถึงปลายสุดของ Medial Condyle

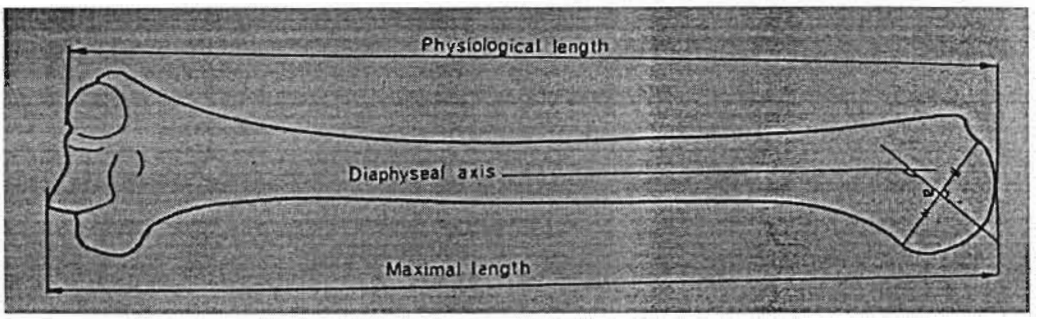

ภาพที่ 11 วิธีการวัดความยาวกระดูกต้นแขน

2. กระดูกปลายแขน (Radius) วัดจากส่วนบนสุดของ Head จนถึงปลายล่างสุดของ Lateral Condyle

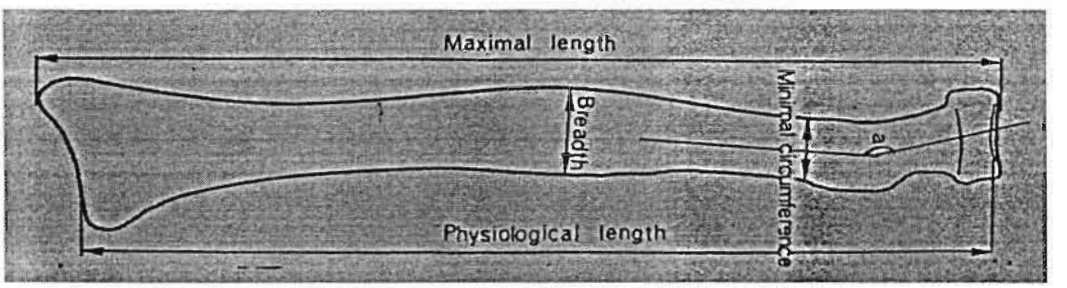

ภาพที่ 12 วิธีการวัดความยาวกระดูกปลายแขน (Radius)

3. กระดูกปลายแขน (Ulna) วัดจากส่วนที่สูงที่สุดของ Olecranon Process จนถึงปลายล่างสุดของ Styloid Process

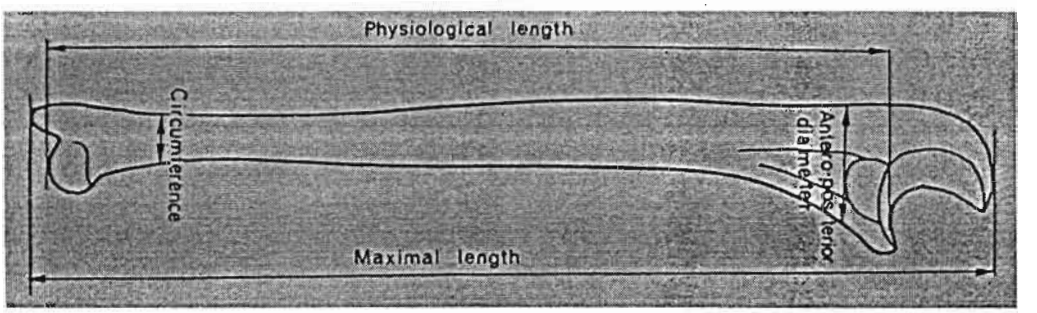

ภาพที่ 13 วิธีการวัดความยาวกระดูกปลายแขน (Ulna)

4. กระดูกต้นขา (Femur) วัดจากจุดบนสุดของ Head Of Femur ถึงปลายสุดของ Medial Condyle ของ Femur

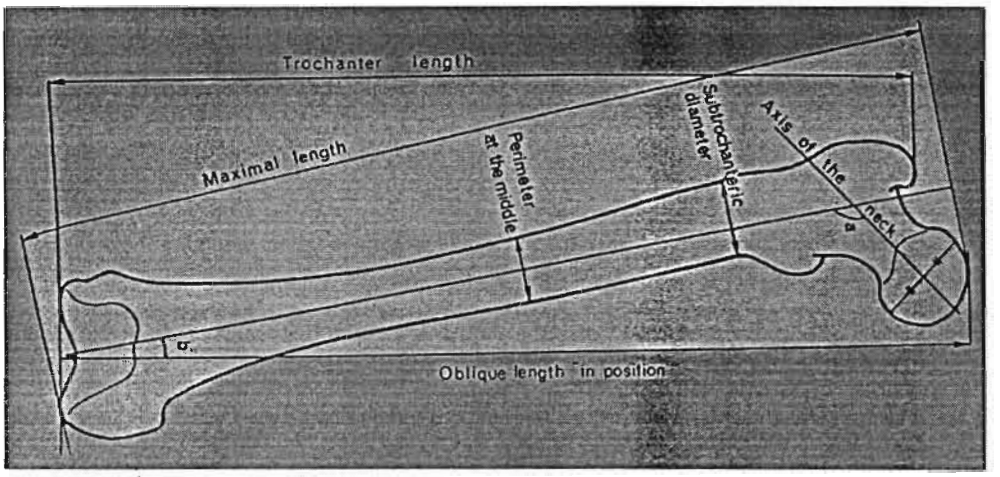

ภาพที่ 14 วิธีการวัดความยาวกระดูกต้นขา

5. กระดูกหน้าแข้ง วัดจากส่วน Intercondylar Eminence จนถึงปลายสุดของ Medial Malleolus



ภาพที่ 15 วิธีการวัดความยาวกระดูกหน้าแข้ง

6. กระดูกน่อง วัดจาก Styloid Process ของ Head Of Fibula ไปจนถึงปลายสุดของ Lateral Malleolus

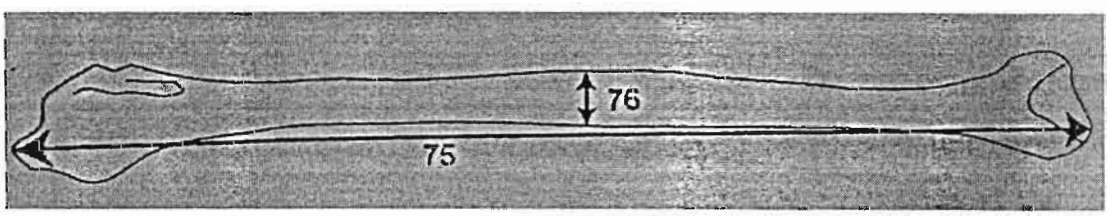

ภาพที่ 16 วิธีการวัดความยาวกระดูกน่อง

อย่างไรก็ตาม ในการคำนวณหาค่าความสูงของโครงกระดูกนั้นควรจะกระทำทั้งข้างซ้ายและข้างขวาเพื่อให้ผลที่ได้มีความน่าเชื่อถือ อีกประการหนึ่งที่ควรคำนึงถึง คือ กระดูกยาวส่วนเดียวกันอาจจะมีความยาวไม่เท่ากันก็เป็นได้ ดังนั้นจึงต้องคำนวณหาค่าความผิดพลาดมาตรฐานเอาไว้ด้วย

เนื่องจากสารนิพนธ์เล่มนี้จะศึกษาสูตรการคำนวณหาความสูงสำหรับค่าความยาวสูงสุด จึงประดิษฐ์อุปกรณ์ที่ใช้วัดความยาว แต่มีหลักการเดียวกับการใช้ Slidind Vernier Caliper กำหนดความยาวที่ 50 เซนติเมตร



ภาพที่ 17 แสดงอุปกรณ์สำหรับวัดความยาวของกระดูกยาว

ขั้นตอนในการศึกษาโครงกระดูก

การขุดแต่งและรวบรวมข้อมูลโครงกระดูกมนุษย์จำนวน 8 โครง ใช้เวลา 3 เดือน

1. ศึกษากระดูกทีละโครง จดบันทึกรายละเอียดและลักษณะภายนอกของโครงกระดูกก่อนทุกครั้ง โดยสังเกตว่าลักษณะการเรียงกระดูกเป็นอย่างไร กระดูกมีสภาพเช่นไร สมบูรณ์หรือค่อนข้างผุ และทำความสะอาดเพื่อถ่ายภาพก่อนการแยกชิ้นส่วน

2. ทำการแต่งโครงกระดูกโดยการใช้เครื่องมือแต่งกระดูก ขูดเอาดินออกจนเห็นผิวของกระดูกให้มากที่สุด แต่ควรระมัดระวังไม่ให้สัมผัสหรือทำลายผิวกระดูก นอกจากนี้การขูดดินออกยังต้องคำนึงถึงฐานล่างที่รับน้ำหนัก ไม่ควรเอาดินที่อยู่บริเวณล่างสุดออกมากเกินไป มิฉะนั้นอาจทำให้โครงกระดูกทรุดลงมาและเกิดความเสียหายได้

3. กะโหลกศีรษะเป็นส่วนที่อยู่ด้านบนสุดและมีน้ำหนักมากที่สุดเนื่องจากมีดินอัดแน่นอยู่เต็มภายใน จึงเป็นส่วนแรกที่ต้องนำออกมา โดยการใช้เครื่องมือหมอฟัน เข็ม และไม้จิ้มฟัน ค่อยๆ แซะเอาดินที่อยู่ระหว่างกะโหลกศีรษะออก อาจใช้น้ำช่วยในกรณีที่ดินมีความแข็งมาก ทั้งนี้การใช้น้ำทุกครั้งควรคำนึงถึงสภาพของกระดูกว่ามีความสมบูรณ์หรือไม่ เพราะหากกระดูกผุมาก การใช้น้ำจะทำให้กระดูกเปื่อยยุ่ยและเสียหายได้ เมื่อนำกะโหลกศีรษะออกมาได้แล้ว ควรวางไว้บนฐานที่แข็งแรงมั่นคงสามารถรองรับกะโหลกศีรษะ เช่น ใช้ห่วงยางขนาดเล็ก หรือกระดาษหนังสือพิมพ์รองและพันไว้รอบๆ นอกจากจะไม่ทำให้เกิดการเคลื่อนย้ายแล้ว กระดาษหนังสือพิมพ์ยังช่วยดูดซับความชื้นได้ดีอีกด้วย

4. ใช้เครื่องมือทำการแยกกระดูกชิ้นอื่นๆออกมาตามลำดับและความเหมาะสม ทำทุกอย่างด้วยความระมัดระวังและช้า เนื่องกระดูกจะแตกหักเสียหายหากได้รับความกระเทือนมาก โดยเฉพาะส่วนปลายของกระดูกยาว ที่มักจะเป็นส่วนที่แตกหักเสียหายได้ง่ายมากที่สุด เมื่อแยกกระดูกออกมาได้แต่ละชิ้น ควรทำการจดบันทึกให้ดีว่าเป็นส่วนใดและข้างใด โดยวางกระดูกให้ถูกต้องตามหลักกายวิภาค เพื่อป้องกันการสับสน

5. ทำความสะอาดกระดูกทีละส่วน และสังเกตความสมบูรณ์ของกระดูก เช่น ถ้ากระดูกมีความสมบูรณ์ก็สามารถนำไปล้างน้ำได้ แต่ถ้ากระดูกที่ผุมากก็ไม่ควรนำไปล้าง อาจจะขูดดินออกให้

มากที่สุดหรือทำความสะอาดโดยการใช้สำลีชุบน้ำหรือแอลกอฮอร์ หลังจากนั้นควรนำไปตากแดดหรือผึ่งลมให้แห้งตามความเหมาะสม ไม่ให้กระดูกเกิดความชื้น เพื่อป้องกันไม่ให้เป็นเชื้อราหรือผุเปื่อยได้

กะโหลกศีรษะและกระดูกเชิงกรานเป็นส่วนที่สำคัญมาก การทำความสะอาดต้องระมัดระวังมากเป็นพิเศษ โดยเฉพาะบริเวณที่บอบบางแตกหักง่าย เช่น บริเวณเบ้าตา สันจมูก Zygomatic Arch กรามล่าง ฟัน และกระดูกหัวเหน่าที่มีความสำคัญในการวิเคราะห์เพศ การทำความสะอาดควรใช้เข็มค่อยๆแซะดินออก หรือใช้สำลีชุบน้ำหรือแอลกอฮอร์เช็ดทำความสะอาด

6. ต่อกระดูกที่แตกหักโดยใช้กาวลาเท็กซ์ เนื่องจากหากเกิดการผิดพลาดก็สามารถเช็ดล้างออกได้ ในการต่อกระดูกควรต่อทีละส่วนทีละข้าง ไม่ควรต่อหลายๆส่วนพร้อมกันเพื่อป้องกันการสับสน ในการต่อกระดูกบางชิ้นอาจใช้กระดาษกาวช่วยในการยึดกระดูกเข้าด้วยกัน แต่ข้อเสียคือหากลอกกระดาษกาวออกอาจทำให้ผิวกระดูกเกิดความเสียหายได้ ดังนั้นควรเลือกกระดาษกาวที่มีคุณภาพและไม่ควรติดกระดาษกาวเป็นระยะเวลานาน เมื่อต่อกระดูกเข้าด้วยกันแล้วควรนำไปวางพักบนถาดทราย และไม่ควรเคลื่อนย้ายจนกว่ากาวจะแห้งสนิท

7. เมื่อทำการศึกษากระดูกส่วนต่างๆแล้ว ขั้นตอนต่อไปคือการเก็บกระดูกลงกล่องกระดาษ โดยการเก็บกระดูก 1 โครง ต่อกล่องกระดาษ 1 ใบ ใช้กระดาษหนังสือพิมพ์ในการห่อกระดูกแต่ละส่วน โดยเขียนบนกระดาษหนังสือพิมพ์ให้ชัดเจนว่าเป็นกระดูกหมายเลขใด ส่วนใด ข้างใด แล้วนำไปใส่ในถุงพลาสติกเพื่อป้องกันปลวก ในการเก็บกะโหลกศีรษะต้องอาศัยความระมัดระวังมากเนื่องจากมีน้ำหนักมากและบอบบาง ส่วนที่ควรระมัดระวังได้แก่เบ้าตา ควรใช้สำลีใส่เข้าไปในเบ้าตาเพื่อป้องกันการกระแทก ห่อกระดาษหนังสือพิมพ์และเขียนให้ชัดเจนก่อนนำไปใส่ในถุงพลาสติกเช่นเดียวกัน จากนั้นเมื่อเก็บทุกอย่างแล้ว ควรเขียนรายละเอียดที่สำคัญไว้ที่ฝากล่อง เช่น กล่องนี้มีอะไร มาจากที่ใด หมายเลขอะไร เพื่อง่ายต่อการเก็บรักษาและการค้นหาในคราวต่อไป

บทที่ 4

ผลการวิเคราะห์โครงกระดูก

ในปัจจุบัน โครงกระดูกมนุษย์ที่บรรจุในภาชนะดินเผาที่แหล่งโบราณคดีโนนป่าช้าเก่า มีจำนวนทั้งสิ้น 297 โครง จากภาชนะดินเผาที่พบทั้งหมด 1,238 ใบ โครงกระดูกมนุษย์ที่เหลืออยู่มีสภาพไม่สมบูรณ์นัก ประกอบกับระยะเวลาในการทำการศึกษาที่มีไม่มาก ผู้ศึกษาจึงคัดเลือกโครงกระดูกมนุษย์ที่มีความสมบูรณ์ที่สุดสามารถนำมาศึกษาได้ทั้งสิ้นจำนวน 8 โครง จากหลุมขุดค้น 6 หลุม ได้แก่

หลุมขุดค้น A2 มีโครงกระดูกหมายเลข # 792, # 854 และ # 1085

หลุมขุดค้น A3 มีโครงกระดูกหมายเลข # 723

หลุมขุดค้น B2 มีโครงกระดูกหมายเลข # 816

หลุมขุดค้น B3 มีโครงกระดูกหมายเลข # 800

หลุมขุดค้น C2 มีโครงกระดูกหมายเลข # 1227

หลุมขุดค้น C4 มีโครงกระดูกหมายเลข # 1071

การวิเคราะห์โครงกระดูกมนุษย์ในครั้งนี้อยู่ภายใต้คำแนะนำจากอาจารย์ประพิศ ชูศิริ ดังมีผลการวิเคราะห์ต่อไปนี้

หลุมขุดค้น A2

ภาพที่ 18 บริเวณหลุมขุดค้น A2

1. โครงกระดูกหมายเลข # 792

<u>เพศ</u> ชาย

<u>อายุ</u> มากกว่า 25 ปีขึ้นไป

<u>ความสูง</u> 169-177 เซนติเมตร

ภาพที่ 19 ภาชนะดินเผาของโครงกระดูกหมายเลข # 792 ทรงวงรีรูปไข่ก้นสอบลงเรียบ

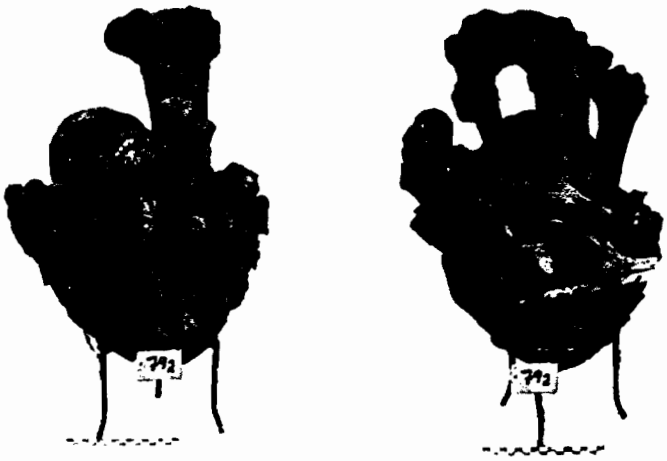

ภาพที่ 20 โครงกระดูกหมายเลข # 792 ด้านหน้าและด้านหลัง

<u>ลักษณะการวางโครงกระดูก</u> กะโหลกศีรษะและขากรรไกรล่างอยู่ด้านบนสุด ด้านข้างวางกระดูกสะโพก กระดูกซี่โครง กระดูกสะบัก และกระดูกสันหลัง สำหรับกระดูกยาวส่วนต่างๆ ได้แก่ กระดูกต้นแขน กระดูกปลายแขนด้านใน กระดูกปลายแขนด้านนอก กระดูกต้นขา กระดูกหน้าแข้ง และกระดูกน่อง วางไว้ตรงกลาง โดยมีกระดูกชิ้นเล็กอื่นๆแทรกอยู่ เช่น กระดูกมือ กระดูกเท้า กระดูกสะบ้า ด้านล่างสุดพบว่ามีฟันรวมอยู่กับดินด้วย

<u>โบราณวัตถุที่พบ</u> ได้แก่ กำไลสำริดหุ้มเหล็ก เส้นผ่าศูนย์กลางประมาณ 3 เซนติเมตร 1 วง วางอยู่บริเวณใต้กระดูกสะโพกชิดกับด้านข้างของภาชนะดินเผา และเศษภาชนะดินเผา จำนวน 3 ชิ้น

โครงกระดูกหมายเลข # 792 มีสภาพค่อนข้างสมบูรณ์ แต่กระดูกเปื่อยและแตกหักง่ายมาก โดยเฉพาะกะโหลกศีรษะ ทั้งนี้สามารถนำกระดูกที่พบมาใช้ในการศึกษาเพื่อบอกรายละเอียดต่างๆ ของโครงกระดูกทั้งเพศ อายุเมื่อตาย และส่วนสูงได้ ดังมีรายละเอียดต่อไปนี้

1. กะโหลกศีรษะ (Cranium)

กะโหลกส่วนห่อหุ้มสมองนั้นแตกหักเสียหายไปไม่สามารถต่อได้ เหลือเพียงส่วนกระดูก Temporal ด้านข้างและกระดูกบริเวณใบหน้าตั้งแต่ส่วนขอบตาด้านล่างลงมา ทำให้ไม่สามารถสังเกตบริเวณ Forehead, Frontal Eminence และความชัดเจนของสันคิ้ว (Supraorbital Ridge) ซึ่งสามารถบ่งชี้เกี่ยวกับเพศได้ เมื่อสังเกตจากลักษณะของกล้ามเนื้อที่บริเวณท้ายทอย (External Occipital Protuberance) พบว่ามีความเด่นชัด และส่วน Mastoid Process มีขนาดใหญ่ ลักษณะของ Zygomatic Arch หนาและแข็งแรง รอยประสานของกะโหลก (Suture) ยังไม่เชื่อมกันสนิท

2. ขากรรไกร (Maxilla & Mandible)

ลักษณะของเพดานปาก (Palate) โค้งเป็นรูปตัว U (Cheek Tooth-Row ยาว) ส่วน Body ของขากรรไกรล่างใหญ่และแข็งแรง แต่ลักษณะของ Chin Protuberance ไม่ชัดเจนเท่าใดนัก ส่วน Ramus หนา แต่ไม่สูงเมื่อเทียบกับความสูงของ Body

พบฟันทั้งหมด 30 ซี่ โดยมีฟันหลุดออกมาจากขา กรรไกรบน 5 ซี่ จากขากรรไกรล่าง 4 ซี่ การเรียงตัวของฟันมีระเบียบทั้งฟันบนและฟันล่าง ลักษณะของฟันมีขนาดไม่ใหญ่มากและขึ้น

ครบหมดแล้วทุกซี่ สังเกตจากการขึ้นของฟันกรามใหญ่ซี่ที่ 3 (Third Molar) ทั้งสองข้าง เมื่อไล่ลำดับของฟัน พบว่าฟันตัดซี่ริมข้างขวา (Right Lateral Incisor) ของทั้งขากรรไกรบนและขากรรไกรล่างนั้นหลุดไปก่อนตาย การสึกของฟันนั้นมีมากเช่นเดียวกับกระดูกโครงอื่น

ภาพที่ 21 กะโหลกศีรษะของโครงกระดูก หมายเลข # 792



ภาพที่ 22 Mastoid Process ของโครงกระดูกหมายเลข # 792

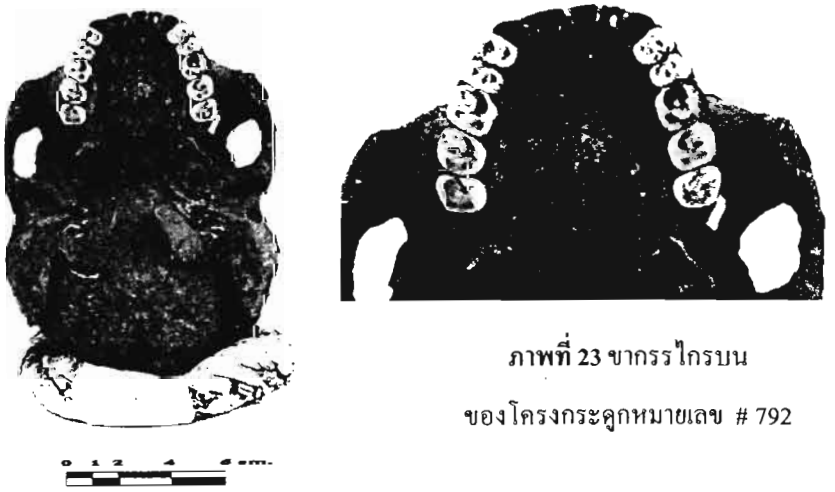

ภาพที่ 23 ขากรรไกรบน ของโครงกระดูกหมายเลข # 792

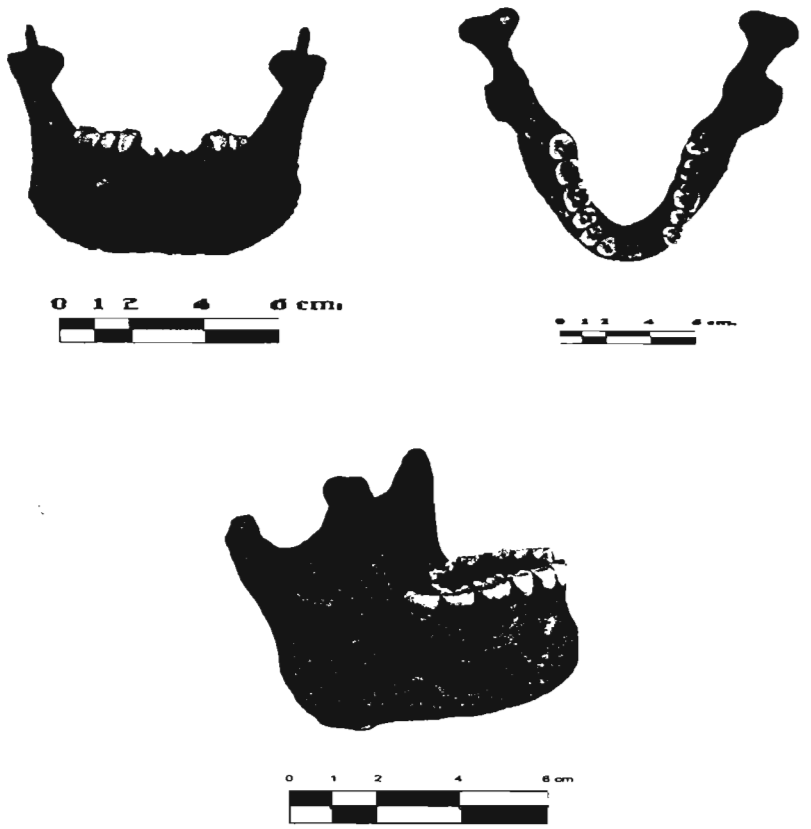

ภาพที่ 24 ขากรรไกรล่างของโครงกระดูกหมายเลข # 792

3. กระดูกเชิงกราน (Pelvis)

ลักษณะทั่วไปมีขนาดใหญ่และหนา ลักษณะของกระดูก Hip Bone ตั้งมากกว่าผายออก ส่วน Greater Sciatic Notch เป็น J-Shaped ส่วน Acetabulum มีขนาดไม่ใหญ่มาก ลักษณะของกระดูกกระเบนเหน็บส่วน Body มีขนาดกว้างมากกว่า 1/3 ของ Base Of Sacrum



ภาพที่ 25 กระดูกเชิงกราน
ของโครงกระดูกหมายเลข # 792

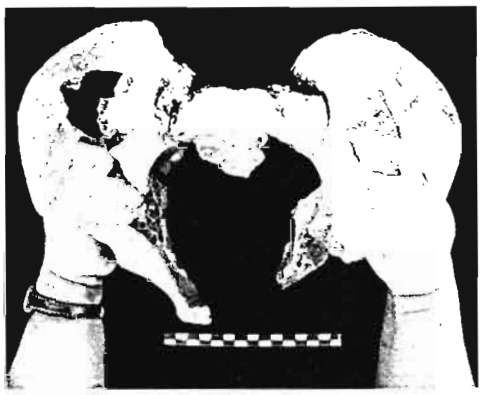

ภาพที่ 26 แสดงลักษณะของกระดูกกระเบนเหน็บส่วน
Body มีขนาดกว้างมากกว่า 1/3 ของ Base Of Sacrum

4. กระดูกยาว (Long Bones)

กระดูกยาวส่วนแขนและขามีขนาดไม่ใหญ่มากนักเมื่อเทียบกับกระดูกโครงอื่น และมีร่องรอยการยึดเกาะของกล้ามเนื้อไม่ชัดเจนเท่าใดนัก เมื่อสังเกตลักษณะการเชื่อมตัวกันของส่วน Epiphysis ที่ปลายทั้งสองข้างของกระดูกยาว พบว่าเชื่อมติดกันอย่างสมบูรณ์แล้ว สามารถนำกระดูกยาวไปคำนวณหาค่าความสูงจากค่าความยาวสูงสุดได้เพียงชิ้นเดียว ได้แก่ กระดูกหน้าแข้งข้างซ้าย วัดได้ 40.1 เซนติเมตร

เมื่อนำมาเข้าสมการการคำนวณหาความสูงโดยใช้สูตรคนไทย-จีน[52] ของเพศชาย ทำให้ได้ค่าความสูงประมาณ 169-177 เซนติเมตร

---

[52] สรรใจ แสงวิเชียรและคนอื่นๆ 2528 : 215-218

ภาพที่ 27 กระดูกหน้าแข้งข้างซ้ายของ

โครงกระดูกหมายเลข # 792

2. โครงกระดูกหมายเลข # 854

<u>เพศ</u> หญิง

<u>อายุ</u> 35 ปีขึ้นไป

<u>ความสูง</u> 158-163 เซนติเมตร

ภาพที่ 28 ภาชนะดินเผาของโครงกระดูกหมายเลข # 854 ทรงวงรี

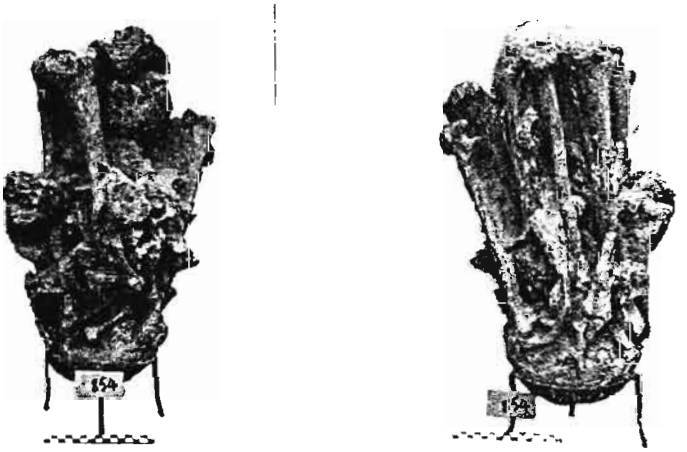

ภาพที่ 29 โครงกระดูกหมายเลข # 854 ด้านหน้าและด้านหลัง

<u>ลักษณะการวางโครงกระดูก</u> กะโหลกศีรษะและขากรรไกรล่างอยู่ด้านบนสุด ด้านข้างวางกระดูกสะโพก กระดูกซี่โครง กระดูกสะบัก กระดูกสันหลัง สำหรับกระดูกยาวส่วนต่างๆ ได้แก่ กระดูกต้นแขน กระดูกปลายแขนด้านใน กระดูกปลายแขนด้านนอก กระดูกต้นขา กระดูกหน้าแข้ง และกระดูกน่อง วางแทรกไว้ด้านข้างรอบๆ มีกระดูกชิ้นเล็กอื่นๆแทรกอยู่ เช่น กระดูกมือ กระดูกเท้า กระดูกสะบ้า ด้านล่างสุดพบว่ามีฟันรวมอยู่กับดินด้วย

<u>โบราณวัตถุที่พบ</u> ได้แก่ กำไลสำริด เส้นผ่าศูนย์กลางประมาณ 6.5 เซนติเมตร ประมาณ 2 วง วางอยู่บริเวณด้านข้างของภาชนะดินเผา และพบเศษกำไลสำริด 1 ชิ้นจากการขุดแต่งโครงในปี พ.ศ.2549 (จากกล่องโบราณวัตถุของสำนัก)

โครงกระดูกหมายเลข # 854 มีเนื้อกระดูกเปื่อยและแตกหักง่ายมาก โดยเฉพาะส่วนกะโหลกศีรษะที่แตกหักมาก่อนที่จะทำการแยกโครงกระดูกแล้ว แต่ทั้งนี้สามารถนำกระดูกที่พบมาใช้ในการศึกษาเพื่อบอกรายละเอียดต่างๆของโครงกระดูกทั้งเพศ อายุเมื่อตาย และส่วนสูงได้ ดังมีรายละเอียดต่อไปนี้

1. กะโหลกศีรษะ (Cranium)

ลักษณะทั่วไปของกะโหลกไม่ใหญ่มากนัก กระดูก Frontal แตกหายไปก่อนทำการแยกโครงกระดูก และกระดูกบริเวณใบหน้าเปื่อยและแตกหัก ทำให้ไม่สามารถสังเกตบริเวณ Forehead, Frontal Eminence และความชัดเจนของสันคิ้ว ซึ่งสามารถบ่งชี้เกี่ยวกับเพศได้ เมื่อสังเกตจากลักษณะของกล้ามเนื้อที่บริเวณท้ายทอย ไม่ปรากฏลักษณะที่ชัดเจนนัก และส่วน Mastoid Process มีขนาดไม่ใหญ่มาก รอยประสานของกะโหลกยังไม่เชื่อมกันสนิท

ภาพที่ 30 กะโหลกศีรษะของโครงกระดูกหมายเลข # 854



ภาพที่ 31 แสดงลักษณะ ก. กล้ามเนื้อที่บริเวณท้ายทอยไม่ปรากฏลักษณะที่ชัดเจนนัก

ข. Mastoid Process มีขนาดไม่ใหญ่มาก

2. ขากรรไกร (Maxilla & Mandible)

ขากรรไกรบนบริเวณรากฟันเปื่อยและแตกหักไปส่วนหนึ่ง ลักษณะของเพดานปากโค้งเป็นรูปตัว U แต่ Cheek Tooth Row สั้นและเล็ก ส่วน Body ของขากรรไกรไม่ใหญ่มากนัก และมุมของขากรรไกรไม่กว้างมาก ส่วน Ramus ไม่สูงเมื่อเทียบกับความสูงของ Body ปรากฏลักษณะของ Chin Protuberance ไม่ชัดเจนเท่าใดนัก

เนื่องจากขากรรไกรบนบริเวณรากฟันเปื่อยและแตกหักไป ทำให้เหลือแต่แถวของฟันกรามใหญ่ทั้งข้างซ้ายและข้างขวา พบฟันทั้งหมด 12 ซี่ จากฟันที่ขึ้นแล้วที่สังเกตเห็นได้จำนวน 20 ซี่ ลักษณะของฟันมีขนาดไม่ใหญ่มาก เมื่อไล่ลำดับของฟัน พบว่าฟันตัดซี่กลางข้างซ้าย (Left Medial Incisor) ของขากรรไกรล่างนั้นหลุดไปก่อนตาย การสึกของฟันนั้นมีมากเช่นเดียวกับกระดูกโครงอื่น

ภาพที่ 32 ขากรรไกรบนของโครงกระดูกหมายเลข # 854

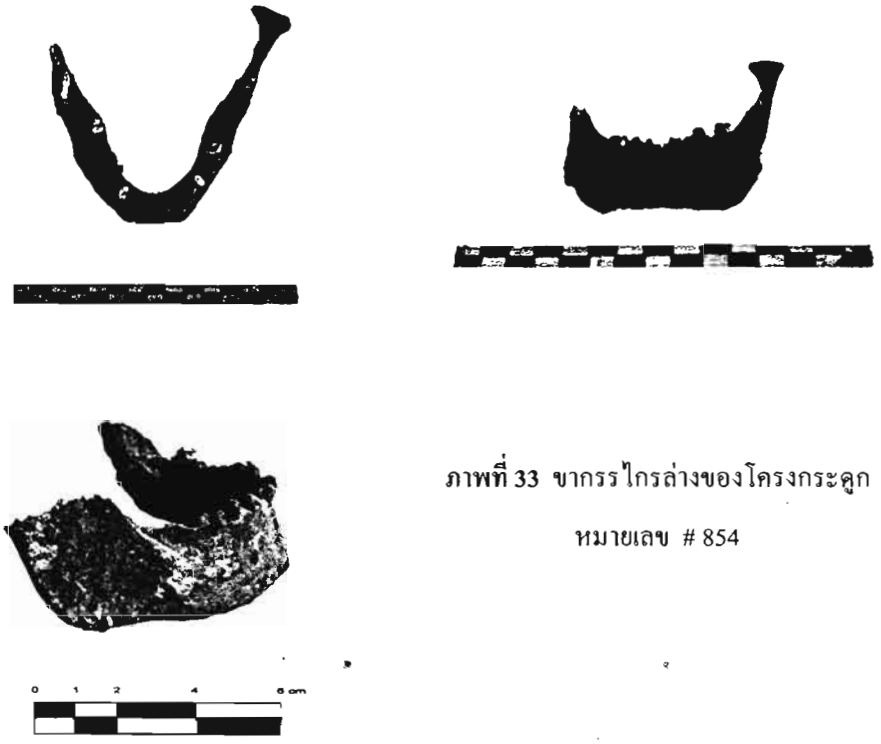

ภาพที่ 33 ขากรรไกรล่างของโครงกระดูก
หมายเลข # 854

3. กระดูกเชิงกราน (Pelvis)

ลักษณะทั่วไปมีขนาดไม่ใหญ่นักและน้ำหนักค่อนข้างเบา ส่วน Greater Sciatic Notch เป็น Parabolic Shaped ส่วน Acetabulum มีขนาดไม่ใหญ่มาก พบกระดูกส่วน Pubic Symphysis ของกระดูกสะโพกมีรอยขรุขระเล็กน้อย เมื่อนำไปเทียบหาค่าอายุจากลักษณะของกระดูก Pubic Symphysis พบว่าได้ค่าอายุประมาณ 35 ปีขึ้นไป

ภาพที่ 34 กระดูกเชิงกราน
ของโครงกระดูกหมายเลข # 854

ภาพที่ 35 กระดูก Pubic Symphysis

4. กระดูกยาว (Long Bones)

กระดูกยาวส่วนแขนและขามีขนาดไม่ใหญ่มากนักเมื่อเทียบกับกระดูกโครงอื่น และมีร่องรอยการยึดเกาะของกล้ามเนื้อไม่ชัดเจนเท่าใดนัก เมื่อสังเกตลักษณะการเชื่อมตัวกันของส่วน Epiphysis ที่ปลายทั้งสองข้างของกระดูกยาว พบว่าเชื่อมติดกันอย่างสมบูรณ์แล้ว สามารถนำกระดูกยาวไปคำนวณหาค่าความสูงจากค่าความยาวสูงสุดได้ 2 ส่วน ได้แก่

1. กระดูกต้นแขนข้างขวา วัดได้ 31.7 เซนติเมตร
2. กระดูกต้นขาข้างขวา วัดได้ 43.5 เซนติเมตร

เมื่อนำมาเข้าสมการการคำนวณหาความสูงโดยใช้สูตรคนไทย-จีน[53] ของเพศหญิง ทำให้ได้ค่าความสูงประมาณ 158-163 เซนติเมตร

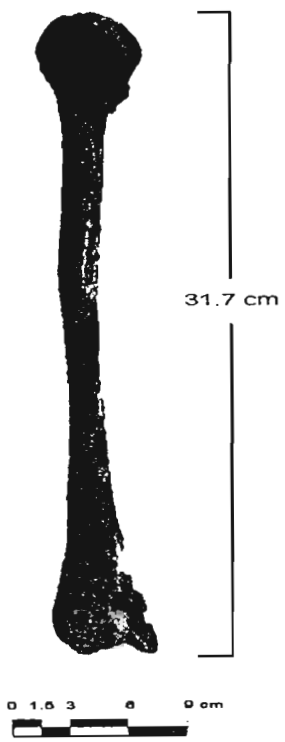

ภาพที่ 36 กระดูกต้นแขนข้างขวา
ของโครงกระดูกหมายเลข # 854

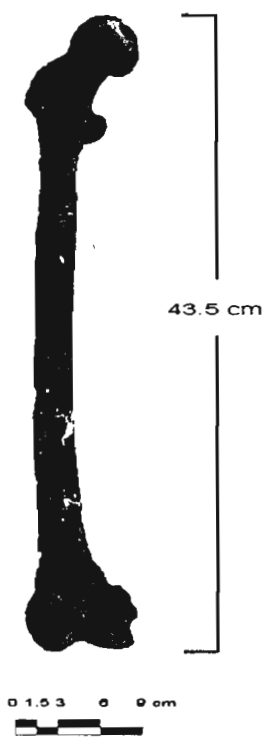

ภาพที่ 37 กระดูกต้นขาข้างขวา
ของโครงกระดูกหมายเลข # 854

[53] สรรใจ แสงวิเชียรและคนอื่นๆ 2528 : 215-218

<u>ลักษณะการวางโครงกระดูก</u> กะโหลกศีรษะและขากรรไกรล่างอยู่ด้านบนสุด ด้านข้างวางกระดูกสะโพก กระดูกซี่โครง กระดูกสะบัก กระดูกสันหลัง สำหรับกระดูกยาวส่วนต่างๆ ได้แก่ กระดูกต้นแขน กระดูกปลายแขนด้านใน กระดูกปลายแขนด้านนอก กระดูกต้นขา กระดูกหน้าแข้ง และกระดูกน่อง วางไว้ตรงกลางและแทรกไว้ด้านข้างรอบๆ มีกระดูกชิ้นเล็กอื่นๆแทรกอยู่ เช่น กระดูกมือ กระดูกเท้า กระดูกสะบ้า ด้านล่างสุดพบว่ามีฟันรวมอยู่กับดินด้วย

<u>โบราณวัตถุที่พบ</u> ได้แก่ เศษภาชนะดินเผาจำนวน 15 ชิ้น

โครงกระดูกหมายเลข # 1085 มีลักษณะค่อนข้างแข็งแรง ทั้งนี้สามารถนำกระดูกที่พบมาใช้ในการศึกษาเพื่อบอกรายละเอียดต่างๆของโครงกระดูกทั้งเพศ อายุเมื่อตาย และส่วนสูงได้ ดังมีรายละเอียดต่อไปนี้

1. กะโหลกศีรษะ (Cranium)

ลักษณะทั่วไปของกะโหลกสมบูรณ์ ส่วนที่สามารถบ่งชี้เกี่ยวกับเพศได้ ได้แก่ บริเวณ Forehead ซึ่งมีลักษณะทอดลง ส่วน Frontal Eminence และความชัดเจนของสันคิ้ว ไม่ปรากฏมากนัก ลักษณะของ Zygomatic Arch ค่อนข้างหนา เมื่อสังเกตจากลักษณะของกล้ามเนื้อที่บริเวณท้ายทอย ปรากฏลักษณะค่อนข้างชัดเจน และส่วน Mastoid Process มีขนาดไม่ใหญ่มาก รอยประสานของกะโหลกยังไม่เชื่อมกันสนิท

ภาพที่ 40 กะโหลกศีรษะของโครงกระดูกหมายเลข # 1085



ภาพที่ 41 แสดงลักษณะ Forehead ซึ่งมีลักษณะทอดลง

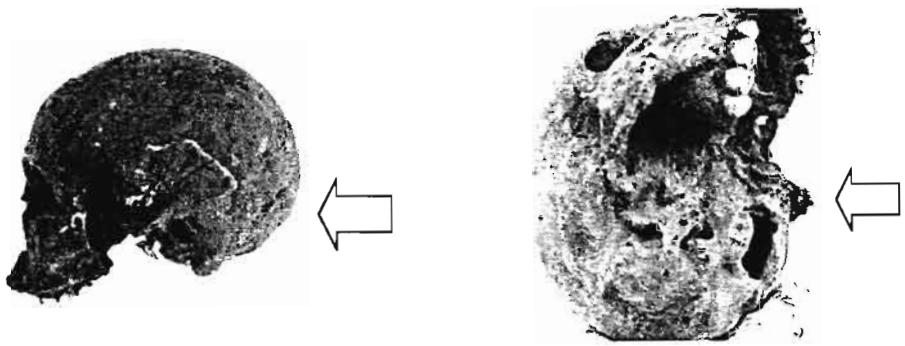

ก. ข.

ภาพที่ 42 แสดงลักษณะของ ก. กล้ามเนื้อที่บริเวณท้ายปรากฏลักษณะค่อนข้างชัดเจน

ข. Mastoid Process มีขนาดไม่ใหญ่มาก

2. ขากรรไกร (Maxilla & Mandible)

ลักษณะของเพดานปากโค้งเป็นรูปตัว U ส่วน Body ของขากรรไกรไม่ใหญ่มากนัก และมุมของขากรรไกรไม่กว้างมาก ส่วน Ramus ไม่สูงเมื่อเทียบกับความสูงของ Body คางมีเหลี่ยมมุมและปรากฏลักษณะของ Chin Protuberance ชัดเจน

พบฟันทั้งหมด 26 ซี่ จากฟันที่ขึ้นครบแล้วทั้งหมด 32 ซี่ ลักษณะของฟันค่อนข้างใหญ่ การจัดเรียงฟันทั้งขากรรไกรล่างและขากรรไกรบนเป็นระเบียบ เมื่อไล่ลำดับของฟัน พบว่าฟันตัดซี่ริมข้างขวา (Right Lateral Incisor) ของทั้งขากรรไกรบนและขากรรไกรล่างนั้นหลุดไปก่อนตาย การสึกของฟันนั้นมีมากเช่นเดียวกับกระดูกโครงอื่น

ภาพที่ 43 ขากรรไกรบน

ของโครงกระดูกหมายเลข # 1085



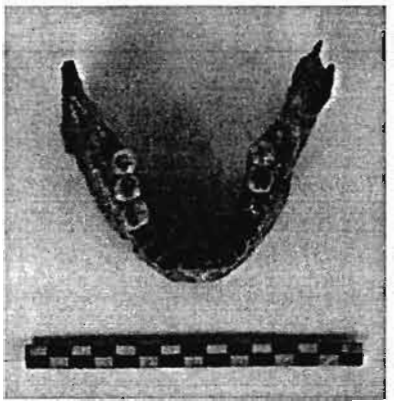

ภาพที่ 44 ขากรรไกรล่างของโครงกระดูกหมายเลข # 1085

ปรากฏลักษณะของ Chin Protuberance ชัดเจน

3. กระดูกเชิงกราน (Pelvis)

ลักษณะทั่วไปมีขนาดไม่ใหญ่นักและน้ำหนักค่อนข้างเบา ส่วน Greater Sciatic Notch เป็น J-Shaped Acetabulum มีขนาดไม่ใหญ่มาก Pelvic Inlet มีลักษณะเป็น Heart Shaped พบกระดูกส่วน Pubic Symphysis มีรอยขรุขระเล็กน้อย เมื่อนำไปเทียบหาค่าอายุจากลักษณะของกระดูก Pubic Symphysis พบว่าได้ค่าอายุประมาณ 35 ปีขึ้นไป

ภาพที่ 45 กระดูกเชิงกราน
ของโครงกระดูกหมายเลข # 1085

ภาพที่ 46 แสดงลักษณะของ Pelvic Inlet
มีลักษณะเป็น Heart Shaped

ภาพที่ 47 กระดูก Pubic Symphysis

4. กระดูกยาว (Long Bones)

กระดูกยาวส่วนแขนและขามีขนาดค่อนข้างใหญ่ และมีร่องรอยการยึดเกาะของกล้ามเนื้อชัดเจน เมื่อสังเกตลักษณะการเชื่อมตัวกันของส่วน Epiphysis ที่ปลายทั้งสองข้างของกระดูกยาว พบว่าเชื่อมติดกันอย่างสมบูรณ์แล้ว สามารถนำกระดูกยาวไปคำนวณหาค่าความสูงจากค่าความยาวสูงสุดได้ 2 ส่วน ได้แก่

1. กระดูกต้นขาข้างขวา วัดได้ 46.4 เซนติเมตร
2. กระดูกหน้าแข้งข้างขวา วัดได้ 38.7 เซนติเมตร

เมื่อนำมาเข้าสมการการคำนวณหาความสูงโดยใช้สูตรคนไทย-จีน[54] ของเพศชาย ทำให้ได้ค่าความสูงประมาณ 163-174 เซนติเมตร

---

[54] สรรใจ แสงวิเชียรและคนอื่นๆ 2528 : 215-218



ภาพที่ 48 กระดูกต้นขาข้างขวา
ของโครงกระดูกหมายเลข # 1085



ภาพที่ 49 กระดูกหน้าแข้งข้างขวา
ของโครงกระดูกหมายเลข # 1085

หลุมขุดค้น A3

ภาพที่ 50 บริเวณหลุมขุดค้น A3

4. โครงกระดูกหมายเลข # 723

<u>เพศ</u> หญิง

<u>อายุ</u> 25 ปีขึ้นไป

<u>ความสูง</u> 160-166 เซนติเมตร



ภาพที่ 51 ภาชนะดินเผาของโครงกระดูกหมายเลข # 723 ทรงวงรีก้นกลม



ภาพที่ 52 โครงกระดูกหมายเลข # 723 ด้านหน้าและด้านหลัง

<u>ลักษณะการวางโครงกระดูก</u> กะโหลกศีรษะและขากรรไกรล่างอยู่ด้านบนสุด ด้านข้างวางกระดูกสะโพก กระดูกสะบัก กระดูกสันหลัง กระดูกซี่โครงอยู่ใต้กะโหลกศีรษะและด้านข้างบางส่วน สำหรับกระดูกยาวส่วนต่างๆ ได้แก่ กระดูกต้นแขน กระดูกปลายแขนด้านใน กระดูกปลายแขนด้านนอก กระดูกต้นขา กระดูกหน้าแข้ง และกระดูกน่อง วางไว้ตรงกลางและแทรกไว้ด้านข้างรอบๆ มีกระดูกชิ้นเล็กอื่นๆแทรกอยู่ เช่น กระดูกมือ กระดูกเท้า กระดูกสะบ้า ด้านล่างสุดพบว่ามีฟันรวมอยู่กับดินด้วย

<u>โบราณวัตถุที่พบ</u> ได้แก่ กำไลสำริด เส้นผ่าศูนย์กลางประมาณ 2.5 เซนติเมตร 1 วง

โครงกระดูกหมายเลข # 723 มีลักษณะทั่วไปสมบูรณ์ ทั้งนี้สามารถนำกระดูกที่พบมาใช้ในการศึกษาเพื่อบอกรายละเอียดต่างๆของโครงกระดูกทั้งเพศ อายุเมื่อตาย และส่วนสูงได้ ดังมีรายละเอียดต่อไปนี้

1. กะโหลกศีรษะ (Cranium)

ลักษณะทั่วไปของกะโหลกสมบูรณ์ ส่วนที่สามารถบ่งชี้เกี่ยวกับเพศได้ ได้แก่ บริเวณ Forehead ซึ่งมีลักษณะทอดลง ส่วน Frontal Eminence และความชัดเจนของสันคิ้วไม่ปรากฏมากนัก บริเวณเบ้าตามีลักษณะกลม ขอบตาด้านบนคม ลักษณะของ Zygomatic Arch เล็กและบอบบาง เมื่อสังเกตจากลักษณะของกล้ามเนื้อที่บริเวณท้ายทอยไม่ปรากฏชัดเจน และส่วน Mastoid Process มีขนาดเล็ก บริเวณ Foramen Magnum มีขนาดเล็กเมื่อเทียบกับโครงกระดูกโครงอื่น รอยประสานของกะโหลกยังไม่เชื่อมกันสนิท

ภาพที่ 53 กะโหลกศีรษะของโครงกระดูกหมายเลข # 723

ภาพที่ 54 แสดงลักษณะ Forehead ซึ่งมีลักษณะทอดลง

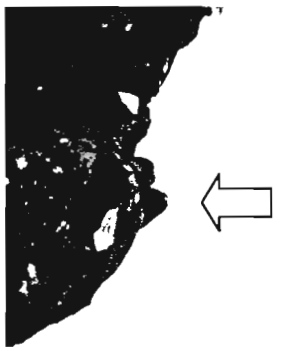

ภาพที่ 55 แสดงลักษณะของ Mastoid Process ที่มีขนาดเล็ก

2. ขากรรไกร (Maxilla & Mandible)

ส่วนของขากรรไกรบนข้างขวาตรงบริเวณฟันเขี้ยว และฟันตัดซี่ริมแตกหักหายไป ลักษณะของเพดานปากโค้งเป็นรูปพาราโบลา และสั้น ส่วน Body ของขากรรไกรไม่ใหญ่มากนัก และมุมของขากรรไกรไม่กว้างมาก ส่วน Ramus ไม่สูงเมื่อเทียบกับความสูงของ Body คางมีลักษณะกลมและไม่ปรากฏลักษณะของ Chin Protuberance เท่าใดนัก

เนื่องจากบริเวณฟันเขี้ยว และฟันตัดซี่ริมของขากรรไกรบนแตกหักหายไป แต่สังเกตจากการขึ้นของฟันกรามใหญ่ซี่ที่ 3 (Third Molar) ทำให้สันนิษฐานว่า ฟันขึ้นครบแล้วทั้งหมด 32 ซี่ พบฟันทั้งหมด 17 ซี่ ลักษณะของฟันมีขนาดเล็ก การจัดเรียงฟันทั้งขากรรไกรล่างและขากรรไกรบนเป็นระเบียบ เมื่อไล่ลำดับของฟัน พบว่าฟันตัดซี่ริมข้างซ้าย (Left Lateral Incisor) และฟันกรามใหญ่ซี่ที่ 3 ข้างขวา (Right Third Molar) ของขากรรไกรบน และฟันกรามน้อยซี่ที่ 1 (First Premolar) ของขากรรไกรล่างทั้งข้างซ้ายและข้างขวานั้นหลุดไปก่อนตาย การสึกของฟันนั้นมีมากเช่นเดียวกับกระดูกโครงอื่น

ภาพที่ 56 ขากรรไกรบนของโครงกระดูกหมายเลข # 723

ภาพที่ 57 ขากรรไกรล่างของโครงกระดูกหมายเลข # 723

ภาพที่ 58 ขากรรไกรล่างของโครงกระดูกหมายเลข # 723

ภาพที่ 59 กระดูกเชิงกรานของโครงกระดูกหมายเลข # 723

3. กระดูกเชิงกราน (Pelvis)

ลักษณะทั่วไปมีขนาดไม่ใหญ่นักและน้ำหนักค่อนข้างเบา กระดูกสะโพกค่อนข้างกว้าง ส่วน Greater Sciatic Notch เป็น Parabolic Shaped

4. กระดูกยาว (Long Bones)

กระดูกยาวส่วนแขนและขามีขนาดไม่ใหญ่มากนัก และมีร่องรอยการยึดเกาะของกล้ามเนื้อไม่ชัดเจน เมื่อสังเกตลักษณะการเชื่อมตัวกันของส่วน Epiphysis ที่ปลายทั้งสองข้างของกระดูกยาว พบว่าเชื่อมติดกันอย่างสมบูรณ์แล้ว สามารถนำกระดูกยาวไปคำนวณหาค่าความสูงจากค่าความยาวสูงสุดได้เพียงชิ้นเดียว ได้แก่ กระดูกต้นขาข้างซ้ายวัดได้ 44.2 เซนติเมตร

เมื่อนำมาเข้าสมการการคำนวณหาความสูงโดยใช้สูตรคนไทย-จีน[55] ของเพศหญิง ทำให้ได้ค่าความสูงประมาณ 160-166 เซนติเมตร

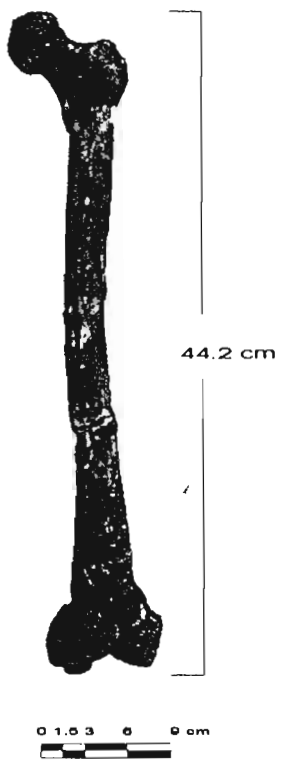

ภาพที่ 60 กระดูกต้นขาข้างซ้ายของโครงกระดูกหมายเลข # 723

[55] สรรใจ แสงวิเชียรและคนอื่นๆ 2528 : 215-218

หลุมขุดค้น B2

5. โครงกระดูกหมายเลข # 816[56]

<u>เพศ</u> ชาย

<u>อายุ</u> 35 ปีขึ้นไป

<u>ความสูง</u> 163-171 เซนติเมตร

ภาพที่ 61 ภาชนะดินเผาของโครงกระดูกหมายเลข # 816 ทรงกลม

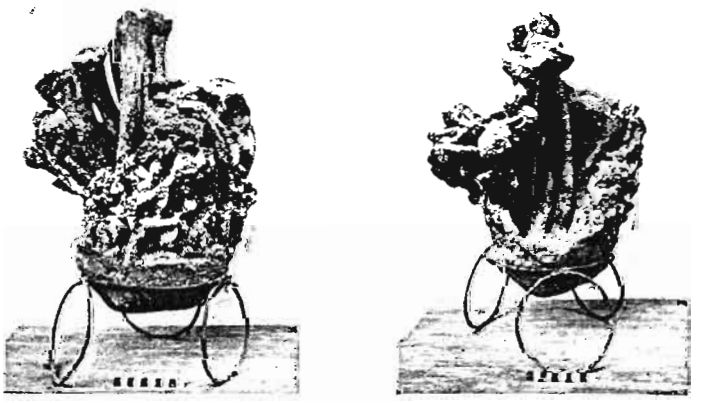

ภาพที่ 62 โครงกระดูกหมายเลข # 816 ด้านหน้าและด้านหลัง

---

[56] แยกไม่ครบทั้งโครง

<u>ลักษณะการวางโครงกระดูก</u> กะโหลกศีรษะและขากรรไกรล่างอยู่ด้านบนสุด ด้านข้างวางกระดูกสะโพก กระดูกสะบัก กระดูกสันหลัง กระดูกซี่โครง สำหรับกระดูกยาวส่วนต่างๆ ได้แก่ กระดูกต้นแขน กระดูกปลายแขนด้านใน กระดูกปลายแขนด้านนอก กระดูกต้นขา กระดูกหน้าแข้ง และกระดูกน่อง วางด้านข้างรวมกันด้านหนึ่ง

<u>โบราณวัตถุที่พบ</u> ได้แก่ กำไลสำริด เส้นผ่าศูนย์กลางประมาณ 7.5 เซนติเมตร ประมาณ 2 วง และ เส้นผ่าศูนย์กลางประมาณ 2.5 เซนติเมตร 1 วง เศษภาชนะดินเผา 1 ชิ้น

โครงกระดูกหมายเลข # 816 มีลักษณะทั่วไปสมบูรณ์ ทั้งนี้สามารถนำกระดูกที่พบมาใช้ในการศึกษาเพื่อบอกรายละเอียดต่างๆของโครงกระดูกทั้งเพศ อายุเมื่อตาย และส่วนสูงได้ ดังมีรายละเอียดต่อไปนี้

1. กะโหลกศีรษะ (Cranium)

ลักษณะทั่วไปของกะโหลกสมบูรณ์ ส่วนที่สามารถบ่งชี้เกี่ยวกับเพศได้ ได้แก่ บริเวณ Forehead ซึ่งมีลักษณะทอดลง ส่วน Frontal Eminence และความชัดเจนของสันคิ้วไม่ปรากฏมากนัก บริเวณเบ้าตามีลักษณะเป็นสี่เหลี่ยม ขอบตาด้านบนมน ลักษณะของ Zygomatic Arch ใหญ่และหนา เมื่อสังเกตจากลักษณะของกล้ามเนื้อที่บริเวณท้ายทอยปรากฏชัดเจน และส่วน Mastoid Process และ Occipital Condyle มีขนาดใหญ่ รอยประสานของกะโหลก ยังไม่เชื่อมกันสนิท

ภาพที่ 63 แสดงลักษณะเบ้าตามีลักษณะเป็นสี่เหลี่ยมและบริเวณ Forehead ซึ่งมีลักษณะทอดลง



ก. ข.

ภาพที่ 64 แสดงลักษณะของ ก. กล้ามเนื้อที่บริเวณท้ายทอย
และ ข. Mastoid Process ที่ปรากฏชัดเจน

2. ขากรรไกร (Maxilla & Mandible)

ส่วนของขากรรไกรบนข้างซ้ายตรงบริเวณฟันกรามใหญ่ซี่ที่ 1 และ 2 และฟันกรามใหญ่ซี่ที่ 2 ข้างขวาแตกหักหายไป แต่สังเกตจากการขึ้นของฟันกรามใหญ่ซี่ที่ 3 ทำให้สันนิษฐานว่า ฟันขึ้นครบแล้วทั้งหมด 32 ซี่ พบฟันทั้งหมด 18 ซี่ ลักษณะของฟันมีขนาดใหญ่ การจัดเรียงฟันทั้งขากรรไกรล่างและขากรรไกรบนเป็นระเบียบ ลักษณะของเพดานปากโค้งเป็นรูปตัว U และยาว ขากรรไกรล่างใหญ่และแข็งแรง ส่วน Ramus ค่อนข้างสูงเมื่อเทียบกับความสูงของ Body คางมีเหลี่ยมมุม และปรากฏลักษณะของ Chin Protuberance ชัดเจน

เมื่อไล่ลำดับของฟัน พบว่าฟันตัดซี่ริมข้างขวา และฟันกรามน้อยซี่ที่ 1 ข้างซ้ายของขากรรไกรบน และ ฟันตัดซี่ริมข้างขวา ฟันกรามใหญ่ซี่ที่ 1 ข้างขวา และซี่ที่ 3 ข้างซ้ายและข้างขวา ของขากรรไกรล่างนั้นหลุดไปก่อนตาย การสึกของฟันนั้นมีมากเช่นเดียวกับกระดูกโครงอื่น

ภาพที่ 65 ขากรรไกรบนของโครงกระดูกหมายเลข # 816

ภาพที่ 66 ขากรรไกรล่างของโครงกระดูกหมายเลข # 816

ปรากฏลักษณะของ Chin Protuberance ชัดเจน

ภาพที่ 67 ขากรรไกรล่างของโครงกระดูกหมายเลข # 816

3. กระดูกเชิงกราน (Pelvis)

ลักษณะทั่วไปมีขนาดหนาและหนัก ส่วน Greater Sciatic Notch เป็น J-Shaped พบกระดูกส่วน Pubic Symphysis ของกระดูกสะโพก ไม่มีรอยขรุขระมากนัก เมื่อนำไปเทียบหาค่าอายุจากลักษณะของกระดูก Pubic Symphysis พบว่าได้ค่าอายุประมาณ 35 ปีขึ้นไป

ภาพที่ 68 กระดูกเชิงกราน
ของโครงกระดูกหมายเลข # 816

ภาพที่ 69 กระดูก Pubic Symphysis
ของกระดูกสะโพก

4. กระดูกยาว (Long Bones)

กระดูกยาวส่วนแขนและขามีขนาดค่อนข้างใหญ่ และมีร่องรอยการยึดเกาะของกล้ามเนื้อชัดเจน เมื่อสังเกตลักษณะการเชื่อมตัวกันของส่วน Epiphysis ที่ปลายทั้งสองข้างของกระดูกยาวพบว่าเชื่อมติดกันอย่างสมบูรณ์แล้ว สามารถนำกระดูกยาวไปคำนวณหาค่าความสูงจากค่าความยาวสูงสุดได้ 3 ส่วน ได้แก่

1. กระดูกต้นแขนข้างขวา วัดได้ 32.3 เซนติเมตร
2. กระดูกปลายแขนข้างซ้าย (Left Ulna) วัดได้ 26 เซนติเมตร
3. กระดูกหน้าแข้งข้างขวา วัดได้ 37.7 เซนติเมตร

เมื่อนำมาเข้าสมการการคำนวณหาความสูงโดยใช้สูตรคนไทย-จีน[57] ของเพศชาย ทำให้ได้ค่าความสูงประมาณ 163-171 เซนติเมตร

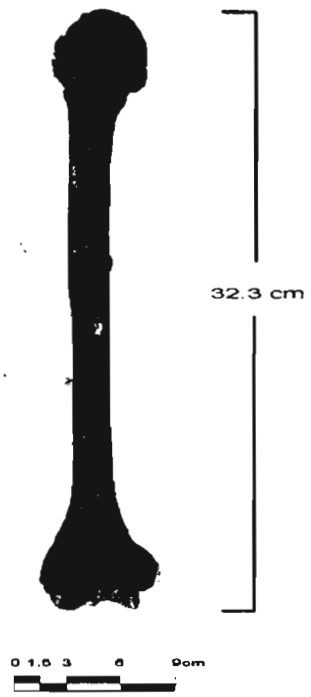

ภาพที่ 70 กระดูกต้นแขนข้างขวา ของโครงกระดูกหมายเลข # 816

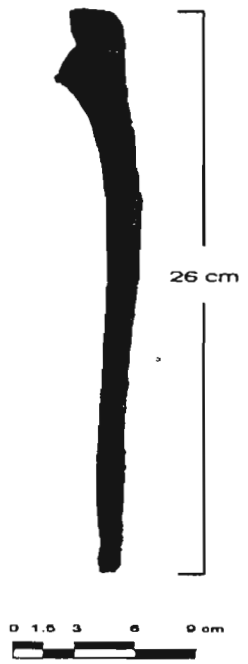

ภาพที่ 71 กระดูกปลายแขนข้างซ้าย (Left Ulna) ของโครงกระดูกหมายเลข # 816

[57] สรรใจ แสงวิเชียรและคนอื่นๆ 2528 : 215-218

ภาพที่ 72 กระดูกหน้าแข้งข้างขวาของ

โครงกระดูกหมายเลข # 816

หลุมขุดค้น B3

6. โครงกระดูกหมายเลข # 800

<u>เพศ</u> ชาย

<u>อายุ</u> 35 ปีขึ้นไป

<u>ความสูง</u> -

ภาพที่ 73 ภาชนะดินเผาของโครงกระดูกหมายเลข # 800 ทรงวงรีรูปไข่

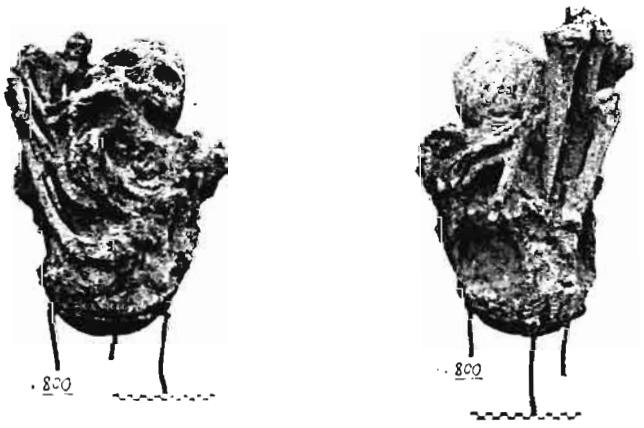

ภาพที่ 74 โครงกระดูกหมายเลข # 800 ด้านหน้าและด้านหลัง

<u>ลักษณะการวางโครงกระดูก</u> กะโหลกศีรษะและขากรรไกรล่างอยู่ด้านบนสุด ด้านข้างวางกระดูกสะโพก กระดูกสะบัก กระดูกสันหลัง กระดูกซี่โครงอยู่ใต้กะโหลกศีรษะและด้านข้างบางส่วน สำหรับกระดูกยาวส่วนต่างๆ ได้แก่ กระดูกต้นแขน กระดูกปลายแขนด้านใน กระดูกปลายแขนด้านนอก กระดูกต้นขา กระดูกหน้าแข้ง และกระดูกน่อง วางไว้ตรงกลางและแทรกไว้ด้านข้างรอบๆ มีกระดูกชิ้นเล็กอื่นๆแทรกอยู่ เช่น กระดูกมือ กระดูกเท้า กระดูกสะบ้า ด้านล่างสุดพบว่ามีฟันรวมอยู่กับดินด้วย

<u>โบราณวัตถุที่พบ</u> ได้แก่ กำไลสำริด เส้นผ่าศูนย์กลางประมาณ 6.5 เซนติเมตร 1 วง และเส้นผ่าศูนย์กลางประมาณ 2.5 เซนติเมตร 1 วง เศษภาชนะดินเผาจำนวน 27 ชิ้น

โครงกระดูกหมายเลข # 800 มีลักษณะกระดูกค่อนข้างเปื่อยและแตกง่าย ทั้งนี้สามารถนำกระดูกที่พบมาใช้ในการศึกษาเพื่อบอกรายละเอียดต่างๆของโครงกระดูกทั้งเพศ อายุเมื่อตาย และส่วนสูงได้ ดังมีรายละเอียดต่อไปนี้

1. กะโหลกศีรษะ (Cranium)

ลักษณะทั่วไปของกะโหลกสมบูรณ์ ส่วนที่สามารถบ่งชี้เกี่ยวกับเพศได้ ได้แก่ บริเวณ Forehead ซึ่งมีลักษณะทอดลง ปรากฏความชัดเจนของสันคิ้วมาก บริเวณเบ้าตามีลักษณะเป็นสี่เหลี่ยม ขอบตาด้านบนมน ลักษณะของ Zygomatic Arch ใหญ่และหนา เมื่อสังเกตจากลักษณะของกล้ามเนื้อที่บริเวณท้ายทอยปรากฏชัดเจน และส่วน Mastoid Process มีขนาดใหญ่ รอยประสานของกะโหลกยังไม่เชื่อมกันสนิท

ก.



ข.

ภาพที่ 75 ก. แสดงบริเวณเบ้าตามีลักษณะเป็นสี่เหลี่ยม

ข. แสดงบริเวณ Forehead ซึ่งมีลักษณะทอดลง ปรากฏความชัดเจนของสันคิ้วมาก

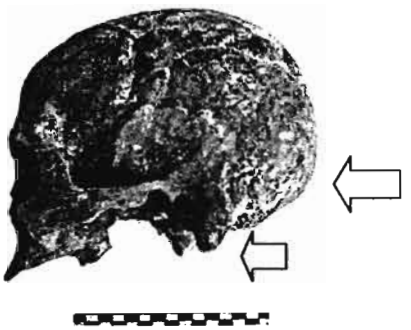

ภาพที่ 76 แสดงลักษณะของกล้ามเนื้อที่บริเวณท้ายทอยปรากฏชัดเจน และส่วน Mastoid Process มีขนาดใหญ่

2. ขากรรไกร (Maxilla & Mandible)

ส่วนของขากรรไกรบนแตกหักหายไปหมด ขากรรไกรล่างใหญ่และแข็งแรง แต่ส่วนฟันตัดและฟันเขี้ยวแตกหักหมด ส่วน Ramus ไม่สูงมากเมื่อเทียบกับความสูงของ Body คางมีเหลี่ยมมุมและปรากฏลักษณะของ Chin Protuberance ไม่ชัดเจนเท่าใดนัก Body ของขากรรไกรล่างเริ่มจะหดเล็กลง

ลักษณะของฟันมีขนาดไม่ใหญ่มากนัก ส่วนของขากรรไกรบนแตกหักหายไปหมด พบฟันทั้งหมด 3 ซี่ เมื่อไล่ลำดับของฟันในขากรรไกรล่าง พบว่าฟันกรามน้อยซี่ที่ 1,2 ข้างซ้าย และซี่ที่ 1 ข้างขวา และฟันกรามใหญ่ซี่ที่ 3 ทั้งข้างซ้ายและข้างขวา นั้นหลุดไปก่อนตาย การสึกของฟันนั้นมีมากเช่นเดียวกับกระดูกโครงอื่น

ภาพที่ 77 ขากรรไกรบนของโครงกระดูกหมายเลข # 800

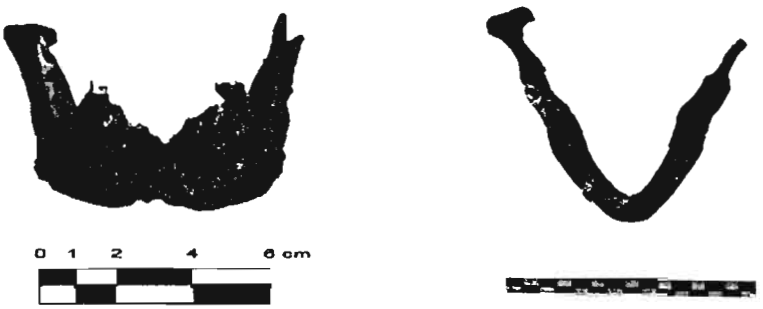

ภาพที่ 78 ขากรรไกรล่างของโครงกระดูกหมายเลข # 800

ภาพที่ 79 ขากรรไกรล่างของโครงกระดูกหมายเลข # 800

3. กระดูกเชิงกราน (Pelvis)

พบแต่ส่วนของ Acetabulum ทั้งข้างขวาและข้างซ้าย มีร่องรอยของการสึกผุมาก

ภาพที่ 80 กระดูกเชิงกรานของโครงกระดูกหมายเลข # 800

4. กระดูกยาว (Long Bones)

กระดูกยาวส่วนแขนและขามีขนาดไม่ใหญ่มากนัก แต่มีร่องรอยการยึดเกาะของกล้ามเนื้อชัดเจน เมื่อสังเกตลักษณะการเชื่อมตัวกันของส่วน Epiphysis ที่ปลายทั้งสองข้างของกระดูกยาว พบว่าเชื่อมติดกันอย่างสมบูรณ์แล้ว ไม่สามารถนำกระดูกส่วนใดมาวัดเพื่อคำนวณหาค่าความสูงได้เลย

หลุมขุดค้น C2

7. โครงกระดูกหมายเลข # 1227

<u>เพศ</u> ชาย

<u>อายุ</u> 50 ปีขึ้นไป

<u>ความสูง</u> 162-172 เซนติเมตร



ภาพที่ 81 ภาชนะดินเผาของโครงกระดูกหมายเลข # 1227 ทรงกลมก้นเรียบ

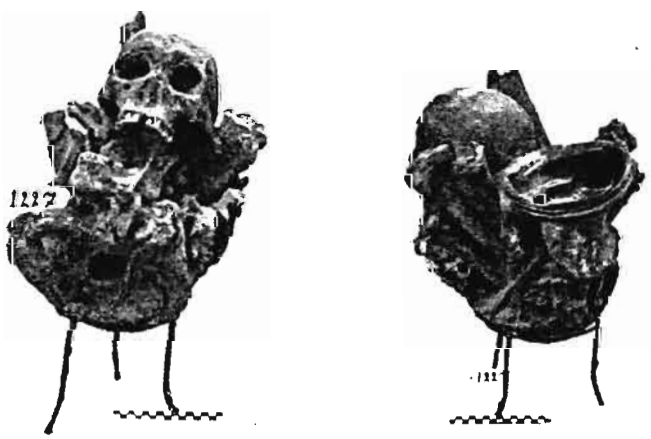

ภาพที่ 82 โครงกระดูกหมายเลข # 1227 ด้านหน้าและด้านหลัง

<u>ลักษณะการวางโครงกระดูก</u> กะโหลกศีรษะและขากรรไกรล่างอยู่ด้านบนสุด ด้านข้างวางกระดูกสะโพก กระดูกสะบัก กระดูกสันหลัง กระดูกซี่โครงอยู่ใต้กะโหลกศีรษะและด้านข้างบางส่วน สำหรับกระดูกยาวส่วนต่างๆ ได้แก่ กระดูกต้นแขน กระดูกปลายแขนด้านใน กระดูกปลายแขนด้านนอก กระดูกต้นขา กระดูกหน้าแข้ง และกระดูกน่อง วางไว้ตรงกลางและแทรกไว้ด้านข้างรอบๆ มีกระดูกชิ้นเล็กอื่นๆแทรกอยู่ เช่น กระดูกมือ กระดูกเท้า กระดูกสะบ้า ด้านล่างสุดพบว่ามีฟันรวมอยู่กับดินด้วย

<u>โบราณวัตถุที่พบ</u> ได้แก่ กำไลสำริด เส้นผ่าศูนย์กลางประมาณ 5 เซนติเมตร 4 วง และเส้นผ่าศูนย์กลางประมาณ 3 เซนติเมตร 1 วง เศษภาชนะดินเผาจำนวน 22 ชิ้น

โครงกระดูกหมายเลข # 1227 มีลักษณะกระดูกค่อนข้างสมบูรณ์และแข็งแรงที่สุดเมื่อเปรียบเทียบกับกระดูกโครงอื่นๆ ทั้งนี้สามารถนำกระดูกที่พบมาใช้ในการศึกษาเพื่อบอกรายละเอียดต่างๆของโครงกระดูกทั้งเพศ อายุเมื่อตาย และส่วนสูงได้ ดังมีรายละเอียดต่อไปนี้

1. กะโหลกศีรษะ (Cranium)

ลักษณะทั่วไปของกะโหลกสมบูรณ์ ส่วนที่สามารถบ่งชี้เกี่ยวกับเพศได้ ได้แก่ บริเวณ Forehead ซึ่งมีลักษณะทอดลง ส่วน Frontal Eminence และความชัดเจนของสันคิ้วไม่ปรากฏมากนัก บริเวณเบ้าตามีลักษณะเป็นสี่เหลี่ยม ขอบตาด้านบนมน ลักษณะของ Zygomatic Arch ใหญ่และหนา เมื่อสังเกตจากลักษณะของกล้ามเนื้อที่บริเวณท้ายทอยปรากฏชัดเจน ส่วน Mastoid Process และ Occipital Condyle มีขนาดใหญ่ รอยประสานของกะโหลก ยังไม่เชื่อมกันสนิท

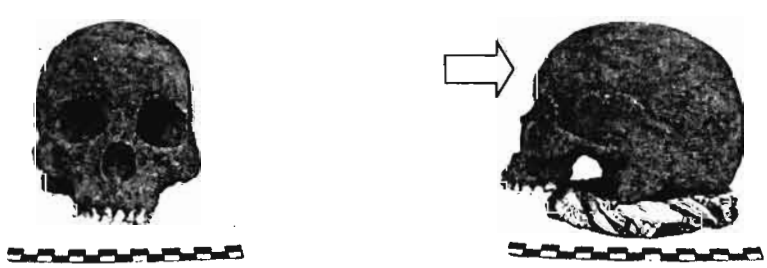

ภาพที่ 83 แสดงบริเวณเบ้าตามีลักษณะเป็นสี่เหลี่ยม
และบริเวณ Forehead ซึ่งมีลักษณะทอดลง ของโครงกระดูกหมายเลข # 1227

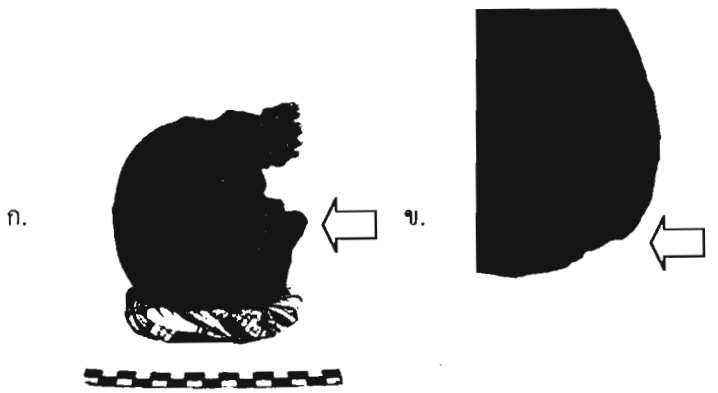

ภาพที่ 84 ก. แสดงลักษณะ Mastoid Process และ Occipital Condyle มีขนาดใหญ่
ข. กล้ามเนื้อที่บริเวณท้ายทอยปรากฏชัดเจน

2. ขากรรไกร (Maxilla & Mandible)

ลักษณะของเพดานปาก โค้งเป็นรูปตัว U (Cheek Tooth-Row ยาว) ส่วน Body ของขากรรไกรล่างใหญ่และแข็งแรง ส่วน Ramus ค่อนข้างสูงเมื่อเทียบกับความสูงของ Body คางมีเหลี่ยมมุม และปรากฏลักษณะของ Chin Protuberance ชัดเจน Body ของขากรรไกรล่างหดเล็กลง

พบฟันทั้งหมด 27 ซี่ โดยมีฟันหลุดออกมาจากขา กรรไกรบน 2 ซี่ จากขากรรไกรล่าง 2 ซี่ การเรียงตัวของฟันมีระเบียบทั้งฟันบนและฟันล่าง ลักษณะของฟันมีขนาดไม่ใหญ่มากและขึ้นครบหมดแล้วทุกซี่ สังเกตจากการขึ้นของฟันกรามใหญ่ซี่ที่ 3 แต่เมื่อไล่ลำดับของฟัน พบว่าฟันตัดซี่ริมข้างขวา และฟันกรามใหญ่ซี่ที่ 2 ของข้างซ้ายและข้างขวา ของขากรรไกรล่าง และฟันตัดซี่กลางข้างขวา ของขากรรไกรบนนั้นหลุดไปก่อนตาย การสึกของฟันนั้นมีมากเช่นเดียวกับกระดูกโครงอื่น

ภาพที่ 85 ขากรรไกรบนของโครงกระดูกหมายเลข # 1227

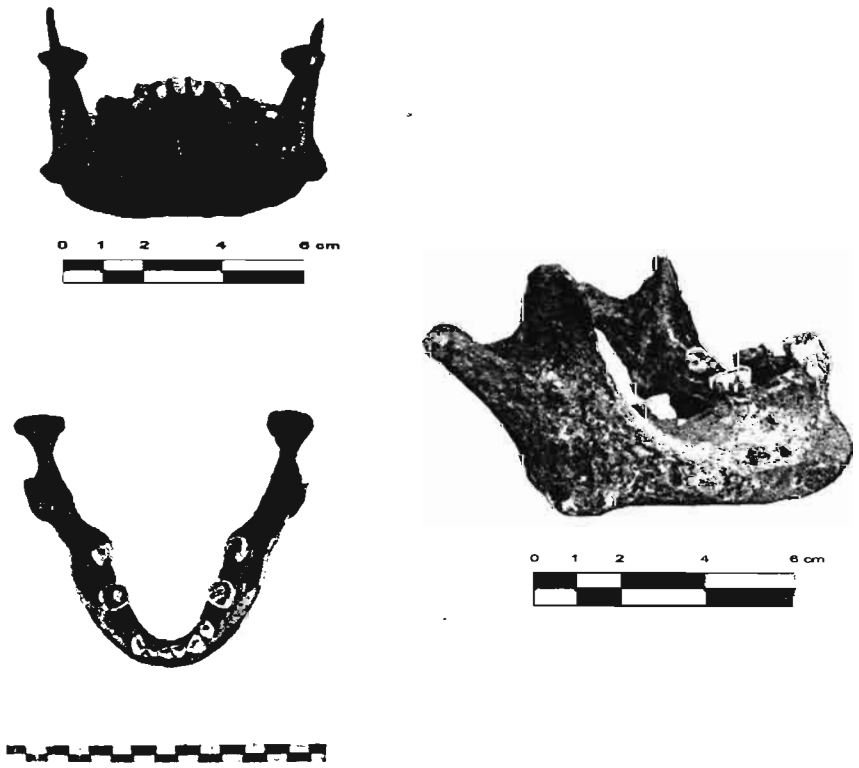

ภาพที่ 86 ขากรรไกรล่างของโครงกระดูกหมายเลข # 1227

3. กระดูกเชิงกราน (Pelvis)

ลักษณะทั่วไปมีขนาดหนาและหนัก Ilium ตั้งมากกว่าผายออกด้านข้าง Greater Sciatic Notch เป็น J-Shaped ส่วน Acetabulum มีขนาดไม่ใหญ่มาก กระดูกส่วน Pubic Symphysis ของกระดูกสะโพก มีรอยขรุขระมาก แสดงถึงการสึกมาก

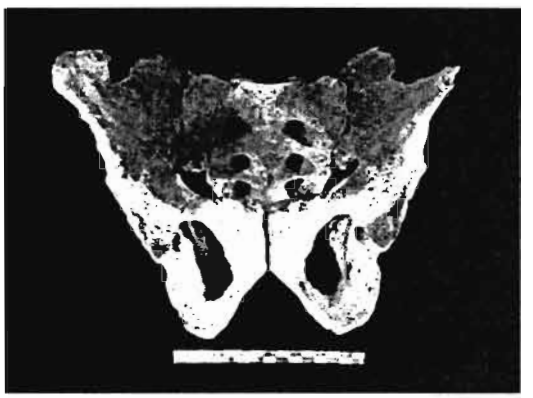

ภาพที่ 87 แสดงลักษณะการวางตัวของกระดูกเชิงกรานที่มีส่วนกระดูก Ilium ตั้งมากกว่าผายออกด้านข้าง และ Greater Sciatic Notch เป็น J-Shaped

ภาพที่ 88 แสดงลักษณะของกระดูกกระเบนเหน็บส่วน Body มีขนาดกว้างมากกว่า 1/3 ของ Base Of Sacrum

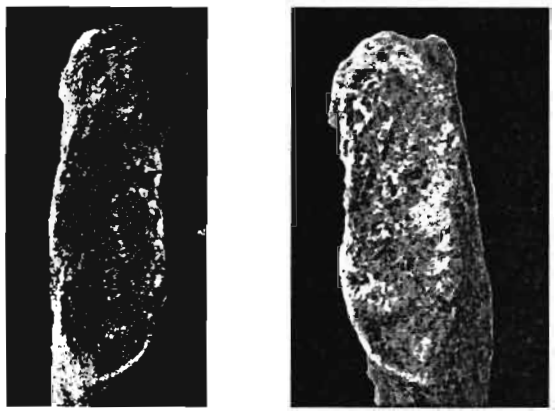

ภาพที่ 89 กระดูก Pubic Symphysis

4. กระดูกยาว (Long Bones)

กระดูกยาวส่วนแขนและขามีขนาดค่อนข้างใหญ่ และมีร่องรอยการยึดเกาะของกล้ามเนื้อชัดเจน เมื่อสังเกตลักษณะการเชื่อมตัวกันของส่วน Epiphysis ที่ปลายทั้งสองข้างของกระดูกยาว พบว่าเชื่อมติดกันอย่างสมบูรณ์แล้ว สามารถนำกระดูกยาวไปคำนวณหาค่าความสูงจากค่าความยาวสูงสุด ได้ 6 ส่วน ได้แก่

1. กระดูกต้นแขนข้างขวา วัดได้ 30.6 เซนติเมตร
2. กระดูกต้นแขนข้างซ้าย วัดได้ 33.1 เซนติเมตร
3. กระดูกปลายแขนข้างขวา (Right Radius) วัดได้ 26.3 เซนติเมตร
4. กระดูกปลายแขนข้างซ้าย (Left Radius) วัดได้ 26.3 เซนติเมตร
5. กระดูกปลายแขนข้างซ้าย (Left Ulna) วัดได้ 28.2 เซนติเมตร
6. กระดูกหน้าแข้งข้างขวา วัดได้ 38.4 เซนติเมตร

เมื่อนำมาเข้าสมการการคำนวณหาความสูงโดยใช้สูตรคนไทย-จีน[58] ของเพศชาย ทำให้ได้ค่าความสูงประมาณ 162-172 เซนติเมตร

---

[58] สรรใจ แสงวิเชียรและคนอื่นๆ 2528 : 215-218

หลุมขุดค้น C4

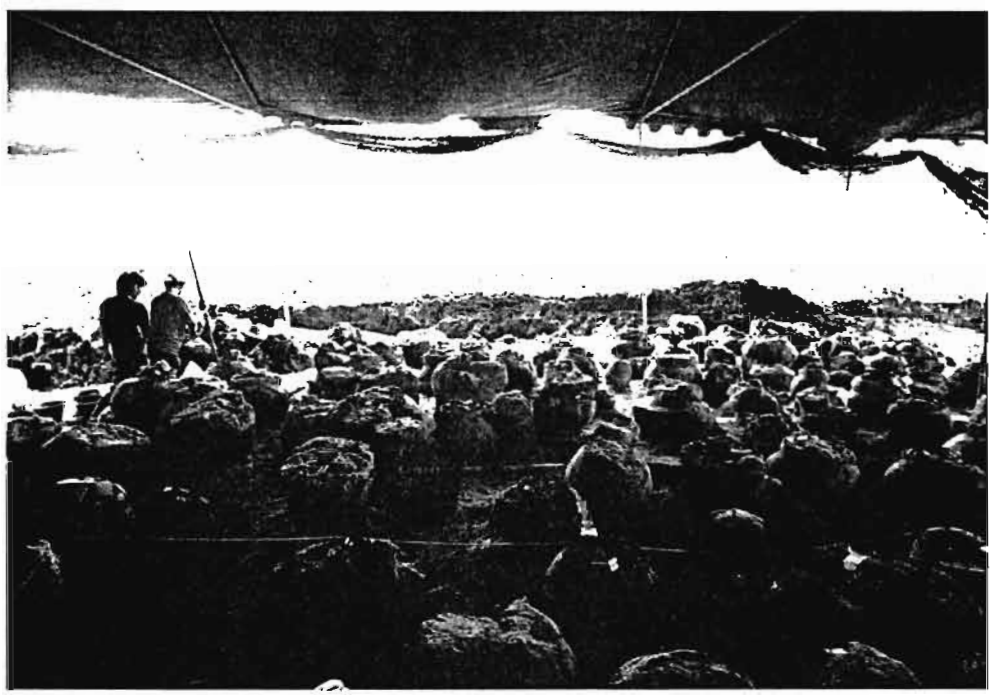

ภาพที่ 96 บริเวณหลุมขุดค้น C4

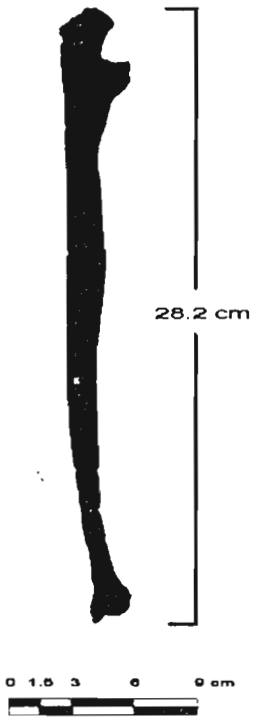

ภาพที่ 94 กระดูกปลายแขนข้างซ้าย (Left Ulna) ของโครงกระดูกหมายเลข # 1227

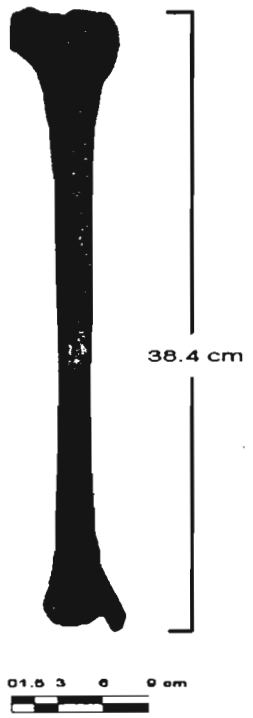

ภาพที่ 95 กระดูกหน้าแข้งข้างขวาของโครงกระดูกหมายเลข # 1227

หลุมขุดค้น C4

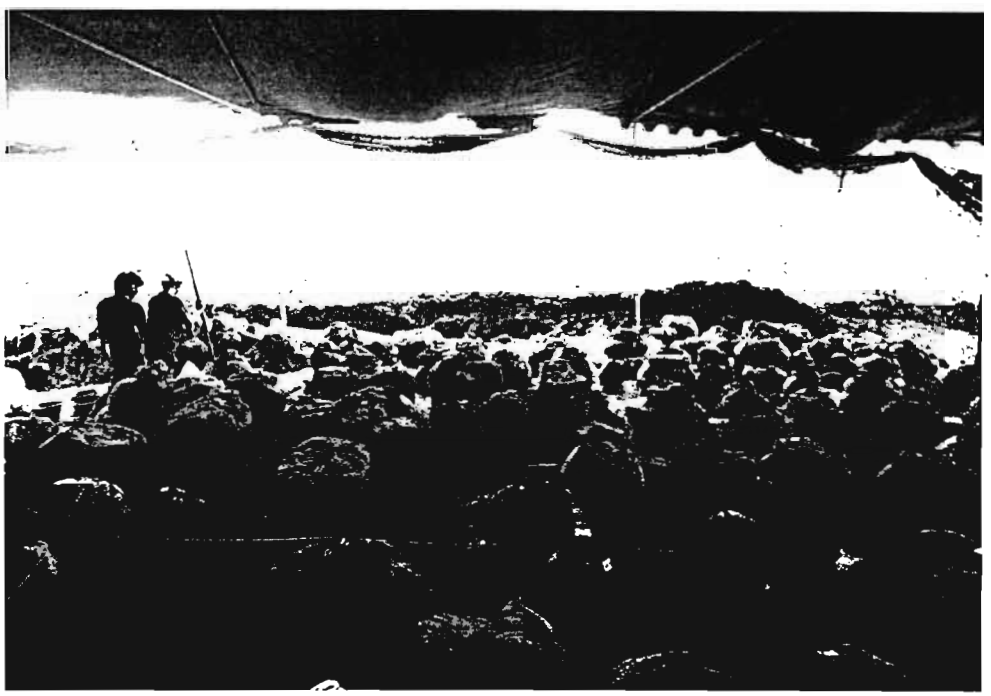

ภาพที่ 96 บริเวณหลุมขุดค้น C4

8. โครงกระดูกหมายเลข # 1071

<u>เพศ</u> ชาย

<u>อายุ</u> 25 ปีขึ้นไป

<u>ความสูง</u> 153-169 เซนติเมตร



ภาพที่ 97 ภาชนะดินเผาของโครงกระดูกหมายเลข # 1071ทรงวงรีก้นสอบลงเรียบ



ภาพที่ 98 โครงกระดูกหมายเลข # 1071 ด้านหน้าและด้านหลัง

<u>ลักษณะการวางโครงกระดูก</u> กะโหลกศีรษะและขากรรไกรล่างอยู่ด้านบนสุด ด้านข้างวางกระดูกสะโพก กระดูกสะบัก กระดูกสันหลัง กระดูกซี่โครงอยู่ใต้กะโหลกศีรษะและด้านข้างบางส่วน สำหรับกระดูกยาวส่วนต่างๆ ได้แก่ กระดูกต้นแขน กระดูกปลายแขนด้านใน กระดูกปลายแขนด้านนอก กระดูกต้นขา กระดูกหน้าแข้ง และกระดูกน่อง วางไว้ตรงกลางและแทรกไว้ด้านข้างรอบๆ มีกระดูกชิ้นเล็กอื่นๆแทรกอยู่ เช่น กระดูกมือ กระดูกเท้า กระดูกสะบ้า ด้านล่างสุดพบว่ามีฟันรวมอยู่กับดินด้วย

<u>โบราณวัตถุที่พบ</u> ได้แก่ กำไลสำริด เส้นผ่าศูนย์กลางประมาณ 2.5 เซนติเมตร 1 วง เศษภาชนะดินเผาจำนวน 24 ชิ้น

โครงกระดูกหมายเลข # 1071 มีลักษณะกระดูกค่อนข้างสมบูรณ์และแข็งแรงเมื่อเปรียบเทียบกับกระดูกโครงอื่นๆ ทั้งนี้สามารถนำกระดูกที่พบมาใช้ในการศึกษาเพื่อบอกรายละเอียดต่างๆของโครงกระดูกทั้งเพศ อายุเมื่อตาย และส่วนสูงได้ ดังมีรายละเอียดต่อไปนี้

1. กะโหลกศีรษะ (Cranium)

ลักษณะทั่วไปของกะโหลกสมบูรณ์ ส่วนที่สามารถบ่งชี้เกี่ยวกับเพศได้ ได้แก่ บริเวณ Forehead ซึ่งมีลักษณะทอดลง ส่วน Frontal Eminence และความชัดเจนของสันคิ้วไม่ปรากฏมากนัก บริเวณเบ้าตามีลักษณะเป็นสี่เหลี่ยม ขอบตาด้านบนมน ลักษณะของ Zygomatic Arch ใหญ่และหนา เมื่อสังเกตจากลักษณะของกล้ามเนื้อที่บริเวณท้ายทอยปรากฏชัดเจน และส่วน Mastoid Process มีขนาดไม่ใหญ่มาก และ Occipital Condyle มีขนาดใหญ่ รอยประสานของกะโหลกยังไม่เชื่อมกันสนิท

ก. ข.

ภาพที่ 99 ก. บริเวณเบ้าตา มีลักษณะเป็นสี่เหลี่ยม และ ข. บริเวณ Forehead ซึ่งมีลักษณะทอดลง



ก. ข.

ภาพที่ 100 ก. แสดงลักษณะของกล้ามเนื้อที่บริเวณท้ายทอยชัดเจน
และส่วน Mastoid Process มีขนาดไม่ใหญ่มาก
ข. Occipital Condyle มีขนาดใหญ่

2. ขากรรไกร (Maxilla & Mandible)

ลักษณะของเพดานปากโค้งเป็นรูปตัว U (Cheek Tooth-Row ยาว) ส่วน Body ของขากรรไกรล่างใหญ่และแข็งแรง คางมีเหลี่ยมมุม และปรากฏลักษณะของ Chin Protuberance ชัดเจน

พบฟันทั้งหมด 26 ซี่ โดยมีฟันหลุดออกมาจากขากรรไกรบน 9 ซี่ จากขากรรไกรล่าง 6 ซี่ การเรียงตัวของฟันมีระเบียบทั้งฟันบนและฟันล่าง ลักษณะของฟันมีขนาดไม่ใหญ่มากและขึ้นครบหมดแล้วทุกซี่ สังเกตจากการขึ้นของฟันกรามใหญ่ซี่ที่ 3 (Third Molar) แต่เมื่อไล่ลำดับของฟันพบว่าฟันตัดซี่ริมข้างซ้าย (Left Lateral Incisor) และฟันตัดซี่กลางข้างขวา (Right Medial Incisor) ของขากรรไกรล่าง และฟันตัดซี่ริมข้างซ้าย (Left Lateral Incisor) ของขากรรไกรบนนั้นหลุดไปก่อนตาย การสึกของฟันนั้นมีมากเช่นเดียวกับกระดูกโครงอื่น



ภาพที่ 101 ขากรรไกรบนของโครงกระดูกหมายเลข # 1071

ภาพที่ 102 ขากรรไกรล่างของโครงกระดูกหมายเลข # 1071

ปรากฏลักษณะของ Chin Protuberance ชัดเจน

3. กระดูกเชิงกราน (Pelvis)

ลักษณะทั่วไปมีขนาดหนาและหนัก Ilium ตั้งมากกว่าผายออกด้านข้าง Greater Sciatic Notch เป็น J-Shaped ส่วน Acetabulum มีขนาดไม่ใหญ่มาก ลักษณะของกระดูกกระเบนเหน็บส่วน Body มีขนาดกว้างมากกว่า 1/3 ของ Base Of Sacrum

ภาพที่ 103 แสดงลักษณะการวางตัวของกระดูกเชิงกราน ที่มีส่วนกระดูก Ilium ตั้งมากกว่าผายออกด้านข้าง และ Greater Sciatic Notch เป็น J-Shaped

ภาพที่ 104 แสดงลักษณะของกระดูกกระเบนเหน็บส่วน Body มีขนาดกว้างมากกว่า 1/3 ของ Base Of Sacrum

5. กระดูกยาว (Long Bones)

กระดูกยาวส่วนแขนและขามีขนาดค่อนข้างใหญ่ และมีร่องรอยการยึดเกาะของกล้ามเนื้อชัดเจน เมื่อสังเกตลักษณะการเชื่อมตัวกันของส่วน Epiphysis ที่ปลายทั้งสองข้างของกระดูกยาว พบว่าเชื่อมติดกันอย่างสมบูรณ์แล้ว สามารถนำกระดูกยาวไปคำนวณหาค่าความสูงจากค่าความยาวสูงสุดได้ 9 ส่วน ได้แก่

1. กระดูกต้นแขนข้างขวา วัดได้ 30.1 เซนติเมตร
2. กระดูกต้นแขนข้างซ้าย วัดได้ 30 เซนติเมตร
3. กระดูกปลายแขนข้างซ้าย (Left Radius) วัดได้ 21.6 เซนติเมตร
4. กระดูกปลายแขนข้างซ้าย (Left Ulna) วัดได้ 23 เซนติเมตร
5. กระดูกหน้าต้นขาข้างขวา วัดได้ 44.3 เซนติเมตร
6. กระดูกหน้าต้นขาข้างซ้าย วัดได้ 44 เซนติเมตร
7. กระดูกหน้าแข้งข้างขวา วัดได้ 37 เซนติเมตร
8. กระดูกหน้าแข้งข้างซ้าย วัดได้ 36.7 เซนติเมตร
9. กระดูกน่องข้างซ้าย วัดได้ 36.4 เซนติเมตร

เมื่อนำมาเข้าสมการการคำนวณหาความสูงโดยใช้สูตรคนไทย-จีน[59] ของเพศชาย ทำให้ได้ค่าความสูงประมาณ 153-169 เซนติเมตร

---

[59] สรรใจ แสงวิเชียรและคนอื่นๆ 2528 : 215-218

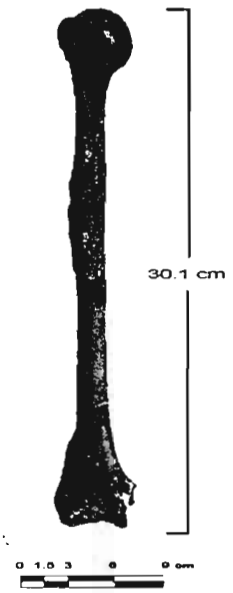

ภาพที่ 105 กระดูกต้นแขนข้างขวา
ของโครงกระดูกหมายเลข # 1071

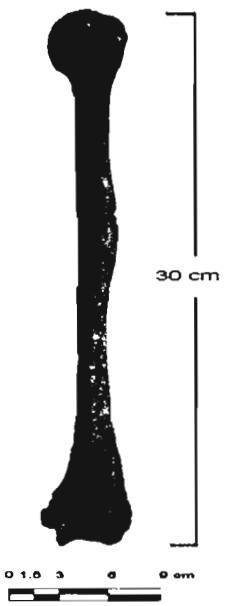

ภาพที่ 106 กระดูกต้นแขนข้างซ้าย
ของโครงกระดูกหมายเลข # 1071

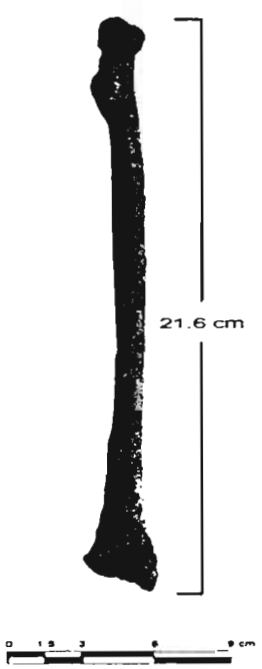

ภาพที่ 107 กระดูกปลายแขนข้างซ้าย
(Left Radius) ของโครงกระดูกหมายเลข # 1071

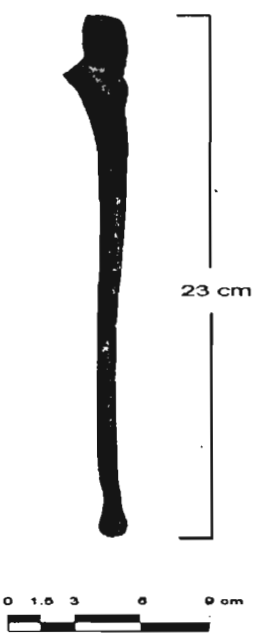

ภาพที่ 108 กระดูกปลายแขนข้างซ้าย
(Left Ulna) ของโครงกระดูกหมายเลข # 1071

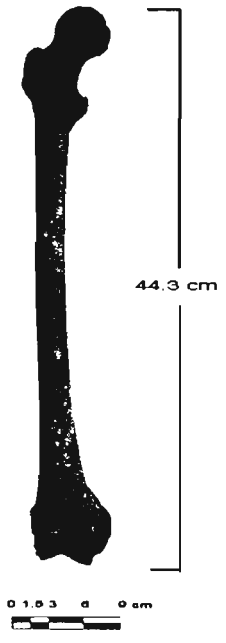

ภาพที่ 109 กระดูกหน้าต้นขาข้างขวา
ของโครงกระดูกหมายเลข # 1071

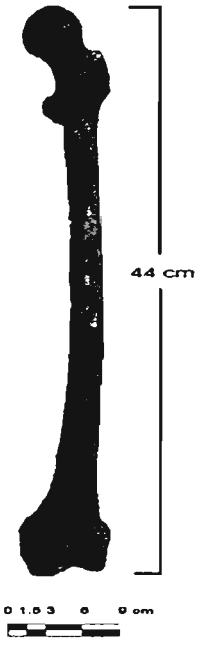

ภาพที่ 110 กระดูกหน้าต้นขาข้างซ้าย
ของโครงกระดูกหมายเลข # 1071



ภาพที่ 111 กระดูกหน้าแข้งข้างขวา
ของโครงกระดูกหมายเลข # 1071

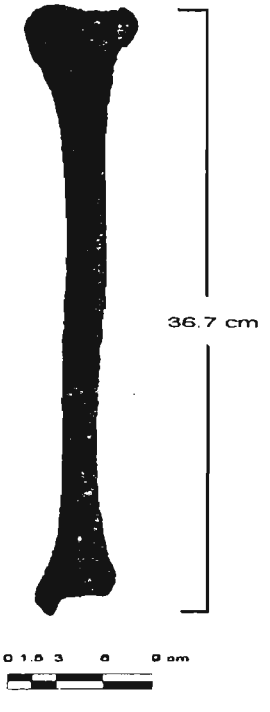

ภาพที่ 112 กระดูกหน้าแข้งข้างซ้าย
ของโครงกระดูกหมายเลข # 1071

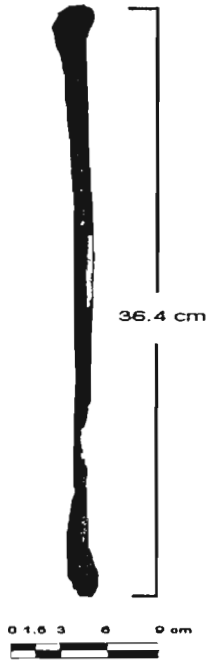

ภาพที่ 113 กระดูกน่องข้างซ้ายของโครงกระดูกหมายเลข # 1071

ตารางที่ 3 สรุปผลการวิเคราะห์เรื่องเพศของโครงกระดูก

หมายเลข	เพศ	วิเคราะห์จาก
# 723	หญิง	ลักษณะของกะโหลกศีรษะ ขากรรไกร กระดูกสะโพก
# 792	ชาย	ลักษณะของกะโหลกศีรษะ ขากรรไกร กระดูกเชิงกราน
# 800	ชาย	ลักษณะของกะโหลกศีรษะ ขากรรไกร
# 816	ชาย	ลักษณะของกะโหลกศีรษะ ขากรรไกร กระดูกสะโพก ลักษณะของการยึดเกาะกล้ามเนื้อ
# 854	หญิง	ลักษณะของกะโหลกศีรษะ ขากรรไกร กระดูกสะโพก
# 1071	ชาย	ลักษณะของกะโหลกศีรษะ ขากรรไกร กระดูกเชิงกราน
# 1085	ชาย	ลักษณะของกะโหลกศีรษะ ขากรรไกร กระดูกเชิงกราน
# 1227	ชาย	ลักษณะของกะโหลกศีรษะ ขากรรไกร กระดูกเชิงกราน

ตารางที่ 4 สรุปผลการวิเคราะห์เรื่องอายุเมื่อตายของโครงกระดูก

หมายเลข	อายุเมื่อตาย (ปี)	วิเคราะห์จาก
# 723	25 +	ลำดับการขึ้นของฟัน และรอยประสาน Epiphysis ของกระดูกยาว
# 792	25 +	ลำดับการขึ้นของฟัน และรอยประสาน Epiphysis ของกระดูกยาว
# 800	35 +	ลำดับการขึ้นของฟัน รอยประสาน Epiphysis ของกระดูกยาว และความผุสึกของเนื้อกระดูก

ตารางที่ 4 (ต่อ)

หมายเลข	อายุเมื่อตาย (ปี)	วิเคราะห์จาก
# 816	35 +	ลำดับการขึ้นของฟัน รอยประสาน Epiphysis ของกระดูกยาว และกระดูก Pubic Symphysis
# 854	35 +	ลำดับการขึ้นของฟัน รอยประสาน Epiphysis ของกระดูกยาว และกระดูก Pubic Symphysis
# 1071	25 +	ลำดับการขึ้นของฟัน และรอยประสาน Epiphysis ของกระดูกยาว
# 1085	35 +	ลำดับการขึ้นของฟัน รอยประสาน Epiphysis ของกระดูกยาว และกระดูก Pubic Symphysis
# 1227	50 +	ลำดับการขึ้นของฟัน ลักษณะขากรรไกรล่าง รอยประสาน Epiphysis ของกระดูกยาว และกระดูก Public Symphysis

ตารางที่ 5 สรุปผลการวิเคราะห์เรื่องความสูงของโครงกระดูก

หมายเลข	ช่วงความสูง (เซนติเมตร)	ความสูงโดยเฉลี่ย (เซนติเมตร)	วิเคราะห์จาก
# 723	160-166	163	กระดูกต้นขาข้างซ้าย
# 792	169-177	173	กระดูกหน้าแข้งข้างซ้าย
# 800	-		

ตารางที่ 5 (ต่อ)

หมายเลข	ช่วงความสูง (เซนติเมตร)	ความสูงโดยเฉลี่ย (เซนติเมตร)	วิเคราะห์จาก
# 816	163-171	167	-กระดูกต้นแขนข้างขวาและข้างซ้าย -กระดูกหน้าแข้งข้างขวา
# 854	158-163	160.5	-กระดูกต้นแขนข้างขวา -กระดูกต้นขาข้างขวา
# 1071	153-169	161	-กระดูกต้นแขนข้างขวาและข้างซ้าย -กระดูกปลายแขน (Radius) ข้างซ้าย -กระดูกต้นขาข้างขวาและข้างซ้าย -กระดูกหน้าแข้งข้างขวาและข้างซ้าย -กระดูกน่องข้างซ้าย
# 1085	163-174	168.5	-กระดูกต้นขาข้างขวา -กระดูกหน้าแข้งข้างขวา
# 1227	162-172	167	-กระดูกต้นแขนข้างขวาและข้างซ้าย -กระดูกปลายแขน (Radius) ข้างขวาและข้างซ้าย -กระดูกปลายแขน (Ulna) ข้างซ้าย -กระดูกหน้าแข้งข้างขวา

ลักษณะที่น่าสังเกตบางประการเกี่ยวกับโครงกระดูกมนุษย์ที่ได้มีการศึกษานี้ พบว่าโครงกระดูกมนุษย์ทั้ง 8 โครง มีฟันที่มีระดับความสึกมากใกล้เคียงกันระหว่างโครงกระดูกมนุษย์ที่มีอายุน้อยและโครงกระดูกมนุษย์ที่มีอายุมาก อีกทั้งพบว่าโครงกระดูกมนุษย์ทั้ง 8 โครง มีฟันที่หลุดไปก่อนตาย โดยฟันที่หลุดไปนั้นส่วนมากจะเป็นฟันตัด รองลงมาเป็นฟันกรามน้อยและกรามใหญ่ในอัตราส่วนเท่ากัน ดังตารางต่อไปนี้

ตารางที่ 6 แสดงฟันที่หลุดไปก่อนตายของโครงกระดูก

No	Maxilla														Mandible													
	CI		LI		PM1		PM2		M1		M2		M3		CI		LI		PM1		PM2		M1		M2		M3	
	R	L	R	L	R	L	R	L	R	L	R	L	R	L	R	L	R	L	R	L	R	L	R	L	R	L	R	L
# 723				×									×						×	×								
# 792			×														×											
# 800																			×	×		×					×	×
# 816			×			×											×						×				×	×
# 854																×												
# 1071				×											×			×										
# 1085			×														×											
# 1227	×																×								×	×		

* CI : Central Incisor LI : Lateral Incisor

PM1 : First Premolar PM2 : Second Premolar

M1 : First Molar M2 : Second Molar M3 : Third Molar

ข้อมูลจากตารางที่ 6 ทำให้ทราบว่ามีการถอนฟัน ทุกโครงพบว่าฟันตัดซี่ริมจากกรามล่างและกรามบนถูกถอนซี่เดียวหรือสองซี่ มีการถอนฟันกรามน้อยซี่แรกจากกรามล่างทั้ง 2 ซี่ 1 โครง (#723) อีก 1 โครง(#800) ฟันกรามน้อยซี่แรกหลุดไปก่อนตายเช่นเดียวกันแต่เป็นโครงกระดูกของมนุษย์ที่ตายเมื่อมีอายุมาก และจากโครงกระดูก 2 โครง(# 800, # 816) พบว่าฟันกรามซี่ที่ 3 หลุดไปก่อนตาย สันนิษฐานว่าเป็นเพราะโครงกระดูกของมนุษย์ที่ตายเมื่อมีอายุมาก

บทที่ 5

สรุป

แหล่งโบราณคดีโนนป่าช้าเก่า จังหวัดนครราชสีมา เป็นแหล่งโบราณคดีประเภทแหล่งฝังศพ จัดอยู่ในสมัยหัวเลี้ยวประวัติศาสตร์ สามารถกำหนดอายุได้ราวปลายพุทธศตวรรษที่ 8-15 นอกจากนี้ยังพบหลักฐานทางโบราณคดี ได้แก่ ภาชนะดินเผาบรรจุโครงกระดูกมนุษย์และของอุทิศถวาย จำนวน 1,238 ใบ สันนิษฐานว่าพื้นที่นี้อาจใช้เป็นสุสานกลางของชุมชนแห่งนี้ จากลักษณะของการเรียงกระดูกในภาชนะดินเผา ทำให้ทราบว่าเป็นลักษณะของการฝังศพครั้งที่ 2 โดยมีผลการวิเคราะห์โครงกระดูกในภาชนะดินเผาที่แหล่งโบราณคดีโนนป่าช้าเก่า จำนวน 8 โครง ดังตารางต่อไปนี้

ตารางที่ 7 สรุปรวมผลการวิเคราะห์เรื่องเพศ อายุเมื่อตาย และความสูงของโครงกระดูก

หมายเลข	เพศ	อายุเมื่อตาย (ปี)	ความสูงโดยเฉลี่ย (เซนติเมตร)
# 723	หญิง	25 +	163
# 792	ชาย	25 +	173
# 800	ชาย	35 +	-
# 816	ชาย	35 +	167
# 854	หญิง	35 +	160.5
# 1071	ชาย	25 +	161
# 1085	ชาย	35 +	168.5
# 1227	ชาย	50 +	167

จากตารางที่ 8 เมื่อเปรียบเทียบรูปแบบภาชนะดินเผากับโครงกระดูกที่บรรจุอยู่ภายใน พบว่ามีการเลือกใช้ภาชนะดินเผาที่มีรูปแบบแตกต่างกัน โดยภาชนะดินเผาที่ใส่โครงกระดูกมนุษย์เพศชายเป็นภาชนะดินเผาที่มีลักษณะบริเวณส่วนลำตัวกลมและกว้างมากกว่าภาชนะดินเผาที่ใช้ใส่โครงกระดูกเพศหญิง รูปแบบของภาชนะดินเผาที่ใช้ใส่โครงกระดูกมนุษย์เพศหญิงมักมีลักษณะเป็นวงรีและลำตัวแคบกว่า

จากการศึกษาขนาดของภาชนะดินเผากับโครงกระดูกของมนุษย์ที่ตายเมื่อมีอายุที่แตกต่างกัน ทำให้ทราบว่าไม่มีการเลือกใช้ภาชนะดินเผาที่มีขนาดใหญ่กว่าเมื่อมนุษย์ที่ตายมีอายุเพิ่มมากขึ้น

ประเพณีการแต่งฟัน

จากการศึกษาเรื่องลำดับการขึ้นของฟัน ทำให้ทราบว่าโครงกระดูกทั้ง 8 โครง มีการแต่งฟันด้วยการถอนฟันหน้า โดยมากจะถอนฟันตัดซี่ริม และนิยมถอนจากกรามล่างมากกว่ากรามบน

สำหรับในประเทศไทยนั้น พบว่ามีหลักฐานการแต่งฟันจากโครงกระดูกที่พบในแหล่งโบราณคดีมาตั้งแต่สมัยก่อนประวัติศาสตร์จนถึงสมัยปัจจุบัน เช่น วัฒนธรรมทวารวดี จ.นครปฐม[61] สมัยสุโขทัยและอยุธยาที่ จ.อุทัยธานี[62] สำหรับแหล่งโบราณคดีสมัยก่อนประวัติศาสตร์ที่พบว่ามีการแต่งฟัน ได้แก่ แหล่งโบราณคดีนายบางและนายลือ ต.บ้านเก่า จ.กาญจนบุรี พบโครงกระดูกที่มีร่องรอยการตกแต่งฟันแบบต่างๆ เช่น การขัดฟันที่ฟันตัดซี่กลางเป็นรูปพลั่ว การถอนฟันเขี้ยวและฟันตัด[63] แหล่งโบราณคดีโนนนกทา จ.อุดรธานี พบโครงกระดูก 205 โครง เป็นเพศหญิงที่มีการสึกของฟันหน้าจากการฝนหรือขัด[64] แหล่งโบราณคดีบ้านนาดี จ.อุดรธานี พบโครงกระดูกทั้งสิ้น 49 โครง กระดูกเพศชายเกือบทั้งหมดมีฟันสึกเป็นรูปตัววี ที่บริเวณฟันหน้าซี่กลางด้านขวา นายเพียทรูสกี้สันนิษฐานว่าเกิดจากการใช้ฟันกัดหรือสีกับเชือกหรือเส้นใยบางอย่างเป็นประจำ ซึ่งการฝนหรือขัดฟันในลักษณะนี้พบที่แหล่งโบราณคดีโนนนกทาเช่นกัน แต่ที่แตกต่างไปคือ ส่วนใหญ่

---

[61] รัศมี ชูทรงเดชและคณะ, 2550 อ้างจาก จุติศรี แสงวิเชียร. **วิทยาสารทันตแพทยศาสตร์.** "การแต่งฟันในกะโหลกมนุษย์ที่ขุดพบจากประเทศไทย" ปีที่ 28 ฉบับที่ 5 หน้า 152-162

[62] รัศมี ชูทรงเดชและคณะ, 2550 : 144 อ้างจาก จุติศรี แสงวิเชียร. **วิทยาสารทันตแพทยศาสตร์.** "การแต่งฟันในกะโหลกมนุษย์ที่ขุดพบจากประเทศไทย" ปีที่ 28 ฉบับที่ 5 หน้า 152-162

[63] Sangvichien et al. 1969

[64] กรมศิลปากร, 2531 : 183-184

แล้วที่โนนนกทาจะพบลักษณะนี้ในเพศหญิงเท่านั้น[65] แหล่งโบราณคดีใน อ.ปางมะผ้า จ.แม่ฮ่องสอน ได้พบฟันที่มีลักษณะของการตกแต่งแบบเจาะรูแล้วใช้วัสดุอุดเข้าไปในรู[66] และแหล่งโบราณคดีโคกพนมดี จ.ชลบุรี เป็นต้น

ทั้งนี้ยังมีข้อสังเกตอีกประการหนึ่งจากการศึกษาฟัน คือ ฟันของโครงกระดูกทุกโครงมีลักษณะที่สึกมากเกือบเท่าๆกันทุกโครง เป็นที่น่าสังเกตและควรมีการศึกษาเพิ่มเติมเกี่ยวกับวัฒนธรรมการบริโภคของคนในชุมชนแห่งนี้

แหล่งโบราณคดีโนนป่าช้าเก่าจัดได้ว่าเป็นแหล่งโบราณคดีประเภทฝังศพครั้งที่ 2 ที่แตกต่างไปจากแหล่งโบราณคดีอื่นๆทั่วไปที่มีการฝังศพในภาชนะดินเผา เนื่องจากการฝังศพในภาชนะดินเผาครั้งที่ 2 ทั่วไปมักจะเลือกนำเพียงกระดูกชิ้นใหญ่ เช่น กะโหลกศีรษะ หรือกระดูกยาว มาใส่ไว้ในภาชนะดินเผา เพื่อเป็นตัวแทนของคนๆนั้น แต่จากการขุดแต่งโครงกระดูกที่แหล่งนี้ พบว่ามีการบรรจุกระดูกเกือบครบทุกชิ้น ไม่เว้นแม้แต่กระดูกปลายนิ้วมือ หรือกระดูกข้อมือ ซึ่งมีขนาดเล็กมาก จากลักษณะดังกล่าวทำให้สันนิษฐานว่า ในขั้นตอนของการฝังศพครั้งแรกได้มีการจัดการเป็นอย่างดี โดยอาจมีการนำผ้ามาห่อคลุมไว้ทั้งศพแล้วจึงนำไปฝัง เมื่อเนื้อย่อยสลายแล้วจึงนำโครงกระดูกมาฝังครั้งที่ 2 ทำให้ยังคงพบกระดูกชิ้นเล็กๆอยู่

อย่างไรก็ตามการวิเคราะห์โครงกระดูกมนุษย์ในครั้งนี้เป็นการศึกษาที่มีตัวอย่างในการศึกษาน้อยมากเมื่อเทียบกับจำนวนโครงกระดูกมนุษย์ที่พบทั่วทั้งแหล่งโบราณคดี และไม่อาจใช้เป็นตัวแทนของแหล่งโบราณคดีแห่งนี้หรือใช้ตอบคำถามใดๆได้ นอกจากสามารถนำไปเป็นข้อมูลพื้นฐานสำหรับนำไปศึกษาเรื่องที่เกี่ยวข้องต่อไป ดังนั้นจึงควรมีการศึกษาด้านโบราณคดีเพิ่มเติมเพื่อให้สามารถสร้างภาพและวิถีชีวิตของคนที่เป็นเจ้าของแหล่งฝังศพครั้งที่ 2 นี้ได้อย่างสมบูรณ์

---

[65] เรื่องเดียวกัน : 187

[66] รัศมี ชูทรงเดชและคณะ, 2550 อ้างจาก จุติศรี แสงวิเชียร. **วิทยาสารทันตแพทยศาสตร์.** "การแต่งฟันในกะโหลกมนุษย์ที่ขุดพบจากประเทศไทย" ปีที่ 28 ฉบับที่ 5 หน้า 152-162

บรรณานุกรม

<u>หนังสือภาษาไทย</u>

บุญเลิศ บุตรขาว. **กายวิภาคฉบับนักศึกษาศิลปะ.** กรุงเทพฯ : โอเดียนสโตร์, 2525.

ประพิศ ชูศิริ. **คู่มือการศึกษาโครงกระดูกมนุษย์เบื้องต้น.** กรุงเทพฯ : ป.สัมพันธ์พาณิชย์, 2534.

ผาสุข อินทราวุธ, สินชัย กระบวนแสง, พเยาว์ นาคเวก. **การศึกษาแหล่งโบราณคดีที่บ้านกระเบื้องนอก ตำบลกระเบื้องนอก อำเภอชุมพวง จังหวัดนครราชสีมา.** นครปฐม : โรงพิมพ์มหาวิทยาลัยศิลปากร, 2532

รัศมี ชูทรงเดชและคณะ. **รายงานวิจัยฉบับสมบูรณ์โครงการโบราณคดีบนพื้นที่สูงในอำเภอปางมะผ้า จังหวัดแม่ฮ่องสอน ระยะที่สอง (เล่มที่ 4 : ด้านมานุษยวิทยากายภาพ-ฟันคน).** โดยผู้วิจัย : ผศ.ทพญ.ดร.กนกนาฏ จินตกานนท์ ผู้ช่วยนักวิจัย : ดร.จินตมัย สุวรรณประทีป อ.ทพญ.ศิริลาวัณย์ โต๊ะนาค นายตราทัศน์ อาพัฒนานนท์. เสนอต่อสำนักงานกองทุนสนับสนุนการวิจัย (สกว.). กรกฎาคม 2550

สมเดช ลีลามโนธรรม. **การขุดค้นที่แหล่งโบราณคดีโนนป่าช้าเก่า.** รายงานประกอบการประชุมสัมมนาทางวิชาการโบราณคดีปี 2547 วันที่ 17-18 สิงหาคม 2547 ณ ห้องประชุมใหญ่ ศูนย์มานุษญวิทยาสิรินธร.

สุกิจ แสงนิพันธ์กุล. **กระดูกและกระดูกอ่อน.** ขอนแก่น : ศิริภัณฑ์ออฟเซ็ท, 2534.

สุชาติ เบญจมรัศมีโรจน์. **พยาธิวิทยาตามระบบ เล่ม 3.** ภาควิชาพยาธิวิทยา คณะแพทย์ศาสตร์ศิริราชพยาบาล มหาวิทยาลัยมหิดล. กรุงเทพฯ : 2535.

สุเมธ พงษ์ลิมานนท์ และคนอื่นๆ. **BONE IDENTIFICATION.** รายงานผลการสัมมนาวิชาการพิสูจน์บุคคล สาขานิติวิทยาศาสตร์ บัณฑิตวิทยาลัย มหาวิทยาลัยมหิดล, 2522.

สุด แสงวิเชียร และ วัฒนา สุภวัน. "การตรวจวัตถุและโครงกระดูกที่อยู่ในไห 2 ใบ ที่ป่าห้วยขาแข้ง จังหวัดอุทัยธานี". พิมพ์เพิ่มจากวารสารสำนักงานคณะกรรมการวิจัยแห่งชาติ ปีที่ 13 ฉบับที่ 2 (กค-ธค), 2524

ศิลปากร, กรม. **บ้านปราสาท แหล่งโบราณคดีอีสานล่าง.** กรุงเทพฯ : สำนักพิมพ์สมาพันธ์ จำกัด, 2534/2.

_____. **ผลการวิเคราะห์โครงกระดูกที่แหล่งโบราณคดีโคกพนมดี จังหวัดชลบุรี.** กรุงเทพฯ : ป. สัมพันธ์พาณิชย์, 2534/1.

_____. **แหล่งโบราณคดีประเทศไทย เล่ม 4 (ภาคตะวันออกเฉียงเหนือตอนล่าง).** กรุงเทพฯ : โรงพิมพ์ชุมนุมสหกรณ์การเกษตรแห่งประเทศไทย, 2533.

_____. **อดีตอีสาน.** กรุงเทพฯ : โรงพิมพ์การศาสนา, 2531 .

<u>หนังสือภาษาต่างประเทศ</u>

Brothwell, Don R. **Digging Up Bones.** New York : Cornell University Press, 1981.

Cunningham, D. J. **Text Book Of Anatomy.** (Ed. Brash, J. C.), Oxford, 1951 : 1604.

Krogman, Wilton M. "The Skeleton In Forensic Medicine" **Grad. Med,** 17(2 And 3) February-March, 1955.

_____. **The Human Skeleton In Forensic Medicine.** Illinois : Charles C Thomas,1962.

Mckern, T. W. & T. D. Stewart. **Skeletal Age Changes In Young American Males.** Headquarters, Quartermaster Research And Development Command, Technical Report Ep-45. Natic, Mass, 1957.

Olivier, Georges. **Practical Anthropology.** (Translated By M.A. Mcconaill). Ilinois : Charles C Thomas,1969.

Ortner, Donald J. & Walter G. J. Putschar. **Identification Of Pathological Conditions In Human Skeletal Remains.** Washington : Smithsonian Institution Press, 1985.

Pearson, Karl. **A Study Of The Long Bones Of The English Skaleton. I. The Femur.** Chaps 1-4 In Draper's Co. Research Mem. U. Of London. Biom. Series X, 1917-1919.

Pickering, Robert B. **Seminar In Forensic Anthropology.** Preecha Dhanvârjor, 1979. **The Tibiae Of The Thai And The Chinese,** 1994.

Pietrusewsky, M. **The Human Remains From The 1966 Excavation At Non Nok Tha, Northeast Thailand .** University Of Otago Studies In Prehistoric Anthropology, Vol. 6 , 1974.

_____. **Prehistoric Human Remains From Non Pa Kluay, Northeast Thailand.** University Of Otago Studies In Prehistoric Anthropology , Vol. 17, 1988.

Sangvichien, S., Sirigaroon, P., J. Jorgensen. **Archaeological Excavation In Thailand Volume Iii : Ban-Kao (Part Two).** Copenhagen : Munksgard, 1969.

Ulebeker, Douglas H. **Human Skeletal Remains.** Chicago : Aldine Publishing Company, 1978.

White, Tim D. **Human Osteology.** California : Academic Press Limited, 1991.

<u>บทความภาษาไทย</u>

ผาสุข อินทราวุธ. "การฝังศพในไหของชุมชนโบราณลุ่มแม่น้ำมูล-ชี" **พื้นถิ่นอีสานพื้นบ้านโคราช.** นครราชสีมา : ศูนย์ศิลปวัฒนธรรม มหาวิทยาลัยวงศ์ ชวลิตกุล, 2537, 47-69

_____. "ยุคการปรับเปลี่ยนทางวัฒนธรรมในลุ่มแม่น้ำชี : กรณีศึกษาเมืองฟ้าแดดสงยาง" **เอกสารการประชุมทางวิชาการระดับชาติฝรั่งเศส-ไทย ครั้งที่ 3 เรื่องพัฒนาการของรัฐในประเทศไทยจากหลักฐานทางโบราณคดี 11-13 ธันวาคม 2538.** กรุงเทพฯ : มหาวิทยาลัยศิลปากร, 2538, 129-155

พรชัย สุจิตต์. "รายงานเบื้องต้นโบราณคดีในจังหวัดบุรีรัมย์ใกล้เคียง" **สมบัติอีสานใต้ครั้งที่ 3.** งานแสดงศิลปวัฒนธรรมแห่งชาติในเขตอีสานใต้. บุรีรัมย์ : ศูนย์วัฒนธรรมวิทยาลัยครูบุรีรัมย์ , 2527, 55-65.

พัชรี สาริกบุตร. "ประเพณีการฝังศพที่เมืองโบราณนครจำปาศรี อ.นาดูน จ.มหาสารคาม" **การประชุมทางวิชาการระดับชาติฝรั่งเศส-ไทย ครั้งที่ 3 เรื่อง พัฒนาการของรัฐในประเทศไทยจากหลักฐานทางโบราณคดี.** กรุงเทพฯ : บริษัทอทิตตา พริ้นติ้ง (ประเทศไทย) จำกัด. 94-108.

วรชัย วิริยารมภ์. "บ้านนาดี : ชีวิตและสุขภาพของเจ้าของวัฒนธรรม". เมืองโบราณ ปีที่ 28 ฉบับที่ 1 (มี.ค.2527) : 38-50.

วีรพันธ์ ทวีวงศ์, ม.ร.ว. "การตัดสินเพศจากลักษณะกระดูกเชิงกราน" **สารศิริราช.** ปีที่ 17 ฉบับที่ 11 พฤศจิกายน, 2508, 679-690.

สรรใจ แสงวิเชียร และคนอื่นๆ. "การคำนวณความสูงจากความยาวของกระดูกขาในคนไทยและคนจีน" **สารศิริราช.** เล่มที่ 37, 2528, 215-218.

สุกัญญา เบานิด. "ประเพณีการฝังศพของวัฒนธรรมทุ่งกุลาร้องไห้ (ข้อมูลใหม่จากหลักฐานทางโบราณคดี)". **โครงการวิจัยเรื่อง การศึกษาประเพณีการฝังศพในสมัยก่อนประวัติศาสตร์ของวัฒนธรรมทุ่งกุลาร้องไห้.** เอกสารประกอบการประชุมเสนอผลงานทางวิชาการ วันที่ 22 กันยายน 2546 หน้า 43-89.

สุเทพ เตียงพิทักษ์. "การปิดของรอยประสานแสกกระหม่อมในคนไทยและจีน" **สารศิริราช.** ปีที่ 16 ฉบับที่ 11 พฤศจิกายน, 2507, 635-640.

<u>บทความภาษาต่างประเทศ</u>

Ashley, G.T. "The Human Sternum : The Influence Of Sex And Age On Its Measurements" **Journal For Medicine ,** 3, 1978 : 27-43.

Black, T. K. "A New Method For Assessing The Sex Of Fragmentary Skeletal Remains : Femoral Shaft Circumference" **American Journal Of Physical Anthropology,** 48, 1978 : 227-232.

Boyd, J. D. & Trevor, J. C. "Problemsin Reconstruction". In Simpson, K. (Ed.) **Modern Trends In Forensic Medicine.** 1953 : 133-152.

Cobb, M. W. **Skeleton.** In Cowdry's Problems Of Ageing, Edited By A. I. Lansing. Second Edition, Maltimore : Williams And Wilkins Company, 1952 : 791-856

Cohn, I. "Observation On The Normally Developing Shoulder" **American Journal Of Roentgenology**, 8, 1921 : 721-729.

Dwight, Thomas. "The Size Of The Articulars Surfaces Of The Long Bones As Characteristic Of Sex" ; An Anthropological Study, **American Journal Of Anatomy,** 4(1), 1904-1905 : 19-31.

Flecker, H. "Roentgenographic Observations Of The Times Of Apperance Of The Epiphyses And Their Fusion With The Diaphyses" **Journal Of Anatomy,** 67, 1932-1933 : 118-164.

Gilbert, B. Miles & Thomas W. Mckern. "A Method For Aging The Female Of Pubis" **American Journal Of Physical Anthropology,** Volumn 38 No.1, 1973 : 31-38.

Girnady, B. R. & Golden, R. "Centers Of Ossification Of The Skeleton" **American Journal Of Roentgenology**, 68, 1952 : 922-924.

Glasstone, S. "A Comparative Study Of The Development In Vivo And In Vitro Of Rat And Rabbit Molars" **Proceedings Of The Royal Society Of London.** Siries B, Vol. 126, 1938 : 315-330

Godycki, M. "Sur La Certitute De Détermination De Sexe D'après Le Fémur, Le Cubitus, Et L'humérus" **Bulletin Et Memoires De La Societe D'anthropology De Paris.** T.8, Ser. 10, Masson, Paris,1957 : 405-410.

Maltby, J. R. D. "Some Indices And Measurements Of The Modern Femur" **Journal Of Anatomy,** 52 (3rd Ser. Vol13), 1917-1918 : 363-382.

Parsons, F. G. "The Characters Of The English Thigh Bone". Pt Ii. The Difficulty, **Journal Of Applied Physiology.** 48(3rd Ser.Vol.9), 1913-1914 : 238-267.

Parsons, F. G. "The Characters Of The English Thigh Bone". Pt Ii. The Difficulty, **Journal Of Applied Physiology.** 49(Ser.10), 1914-1915 : 335-361.

Paynter, K. J. & R. M. Granger. "Influence Of Nutrition And Genetics On Morphology And Caries Susceptibility" **Journal Of The American Medical Association,** Vol.177, 1961 : 306-309.

_____. "Relationship Of Morphology And Size Of Teeth To Caries" **International Dental Journal,** Vol.12, 1962 : 147-160.

Phenice, T. W. "A Newly Developed Visual Method Of Sexing The Os Pubis" **American Journal Of Physical Anthropology,** Vol.30, No.2, 1969 : 297-302.

Pietrusewsky, M. " **The Ancient Inhabitants Of Ban Chieng : The Evidence From Human Skeletal And Dental Remain."** Expedition , Vol. 24, 1982 : 42-50.

Pyle, S. I. & Hoerr, N. L. **Radiographic Atlas Of Skeletal Developments Of The Knee.** Iliinois, 1955 : 82.

Schultz, A. H. "Propotions, Variability, And Asymetries Of The Long Bones Of The Limbs And The Clavicles In Man And Apes" **Human Biology,** 9, 1937 : 281-328.

Smith, Sir S. & Fiddes, F. S. **Forensic Medicine.** 10th Edition, London, 1955 : 644.

Stewart, T. D. "Medico-Legal Aspects Of The Skeleton. I. Age, Sex, Race, And Stature" **American Journal Of Physical Anthropology,** 1948 : 315-321.

_____. **Identification By The Skeletal Structures.** In Gradwohl's Legal Medicine Edited By Francise. Camps. Second Edition, 1968 : 123-154.

Todd, T. W. "Age Changes In The Pubic Bone I : The White Male Pubis" **American Journal Of Physical Anthropology,** 3, 1920 : 467-470.

_____. **Skeleton, Locomotor System, And Teeth.** In Cowdry, Op. Cit, 1939 : 278-378

<u>สารนิพนธ์และวิทยานิพนธ์</u>

จิรัสสา คชาชีวะ. "การวิเคราะห์เปรียบเทียบ "ฟัน" ที่ได้จากการขุดค้นในถ้ำเขตเทือกเขาทะลุ ตำบลบ้านเก่า อำเภอเมือง จังหวัดกาญจนบุรี ปีพ.ศ. 2520". สารนิพนธ์ปริญญาศิลปศาสตรบัณฑิต (โบราณคดี) คณะโบราณคดี มหาวิทยาลัยศิลปากร, 2521.

ชุติมา บัวรุ่ง. "การศึกษารูปแบบการฝังศพที่แหล่งโบราณคดีโนนป่าช้าเก่า หมู่ 8 บ้านกระเบื้อง ตำบลดอนตะหนิน อำเภอบัวใหญ่ จังหวัดนครราชสีมา" สารนิพนธ์ปริญญาศิลปศาสตรบัณฑิต (โบราณคดี) คณะโบราณคดี มหาวิทยาลัยศิลปากร, 2546.

ทนงศักดิ์ เลิศพิพัฒน์วรกุล. "การศึกษาความผิดปกติของกระดูกมนุษย์ที่แหล่งโบราณคดีบ้านโป่งมะนาว ตำบลห้วยขุนราม อำเภอพัฒนานิคม จังหวัดลพบุรี". สารนิพนธ์ปริญญาศิลปศาสตรบัณฑิต (โบราณคดี) คณะโบราณคดี มหาวิทยาลัยศิลปากร, 2545.

นวรัตน์ แก่อินทร์. "การวิเคราะห์โครงกระดูกมนุษย์และประเพณีการฝังศพที่ปราสาทพนมวัน อ.เมือง จ.นครราชสีมา". วิทยานิพนธ์ปริญญาศิลปศาสตรมหาบัณฑิต สาขาโบราณคดีสมัยก่อนประวัติศาสตร์ ภาควิชาโบราณคดี บัณฑิตวิทยาลัย มหาวิทยาลัยศิลปากร, 2542.

บุรินทร์ ชวลิตาภา. "การวิเคราะห์โครงกระดูกมนุษย์สมัยก่อนประวัติศาสตร์ที่บ้านโป่งมะนาว ตำบลห้วยขุนราม อำเภอพัฒนานิคม จังหวัดลพบุรี". สารนิพนธ์ปริญญาศิลปศาสตรบัณฑิต (โบราณคดี) คณะโบราณคดี มหาวิทยาลัยศิลปากร, 2544.

ภัทราภรณ์ ธีรรัตน์กุล และสมุทร รักวานิชพงศ์. "ความสัมพันธ์ระหว่างความสูงและความยาวของกระดูกยาวของแขนในคนไทยและคนจีน". รายงานการศึกษาเพื่อปริญญาวิทยาศาสตร์บัณฑิต คณะแพทย์ศาสตร์ศิริราชพยาบาล มหาวิทยาลัยมหิดล. 2525.

วรพรรณ บูรณศิลปิน. "การศึกษารูปแบบภาชนะดินเผาที่ใช้ในพิธีกรรมการฝังศพที่แหล่งโบราณคดีโนนป่าช้าเก่า หมู่ 8 บ้านกระเบื้อง ตำบลดอนตะหนิน อำเภอบัวใหญ่ จังหวัดนครราชสีมา (กรณีศึกษาเฉพาะหลุมขุดค้น C1)" สารนิพนธ์ปริญญาศิลปศาสตรบัณฑิต (โบราณคดี) คณะโบราณคดี มหาวิทยาลัยศิลปากร, 2546.

วิภพ จินาพันธ์. "การศึกษาโครงกระดูกมนุษย์ในหลุมขุดค้นที่แหล่งโบราณคดีบ้านโคกหม้อ ต.พัฒนานิคม อ.พัฒนานิคม จ.ลพบุรี" สารนิพนธ์ปริญญาศิลปศาสตรบัณฑิต (โบราณคดี) คณะโบราณคดี มหาวิทยาลัยศิลปากร, 2549.

เวียงคำ ชวนอุดม. "การศึกษาแบบแผนการฝังศพในภาชนะดินเผาในลุ่มแม่น้ำมูล-ชี" วิทยานิพนธ์ปริญญาศิลปศาสตรมหาบัณฑิต สาขาโบราณคดีก่อนประวัติศาสตร์ ภาควิชาโบราณคดี บัณฑิตวิทยาลัย มหาวิทยาลัยศิลปากร, 2545.

สยาม แก้วสุวรรณ. "การศึกษาอายุของโครงกระดูกเด็กจากฟัน : กรณีศึกษาแหล่งโบราณคดีวัดโพธิ์ศรีในตำบลบ้านเชียง อำเภอหนองหาน จังหวัดอุดรธานี ประจำปี 2546". สารนิพนธ์ปริญญาศิลปศาสตรบัณฑิต (โบราณคดี) คณะโบราณคดี มหาวิทยาลัยศิลปากร, 2546.

สรรใจ แสงวิเชียร. "กะโหลกคนไทย (การศึกษาทางมานุษยวิทยากายภาพ)". วิทยานิพนธ์เพื่อปริญญาแพทยศาสตร์ดุษฎีบัณฑิต ภาควิชากายวิภาคศาสตร์ คณะแพทย์ศาสตร์ศิริราชพยาบาล มหาวิทยาลัยมหิดล. 2513.

สุกิจ เที่ยงมนีกุล. "พยาธิสภาพของโครงกระดูกมนุษย์สมัยก่อนประวัติศาสตร์ในประเทศไทย". สารนิพนธ์ปริญญาศิลปศาสตรบัณฑิต (โบราณคดี) คณะโบราณคดี มหาวิทยาลัยศิลปากร, 2518.

สุวิมล ภู่รีพัฒน์พงศ์. "การวิเคราะห์โครงกระดูก : กรณีศึกษาหลุมขุดค้น S18 W22 แหล่งโบราณคดีบ้านใหม่ชัยมงคล ตำบลสร้อยทอง อำเภอตาคลี จังหวัดนครสวรรค์" สารนิพนธ์ปริญญาศิลปศาสตรบัณฑิต (โบราณคดี) คณะโบราณคดี มหาวิทยาลัยศิลปากร, 2538.

ศรัญญา เจริญสมถวิล. "การศึกษารูปแบบภาชนะดินเผาที่ใช้ในพิธีกรรมการฝังศพที่แหล่งโบราณคดีโนนป่าช้าเก่า หมู่ 8 บ้านกระเบื้อง ตำบลดอนตะหนิน อำเภอบัวใหญ่ จังหวัดนครราชสีมา (กรณีศึกษาเฉพาะในหลุมขุดค้น A4)" สารนิพนธ์ปริญญาศิลปศาสตรบัณฑิต (โบราณคดี) คณะโบราณคดี มหาวิทยาลัยศิลปากร, 2546.

<u>สื่อประกอบมัลติมีเดีย</u>

อารยา เสงี่ยมพงศ์. **สื่อประกอบการสอนรายวิชา ANATOMY IN ARCHAEOLOGY.** คณะแพทย์ศาสตร์ศิริราชพยาบาล มหาวิทยาลัยมหิดล, 2550.

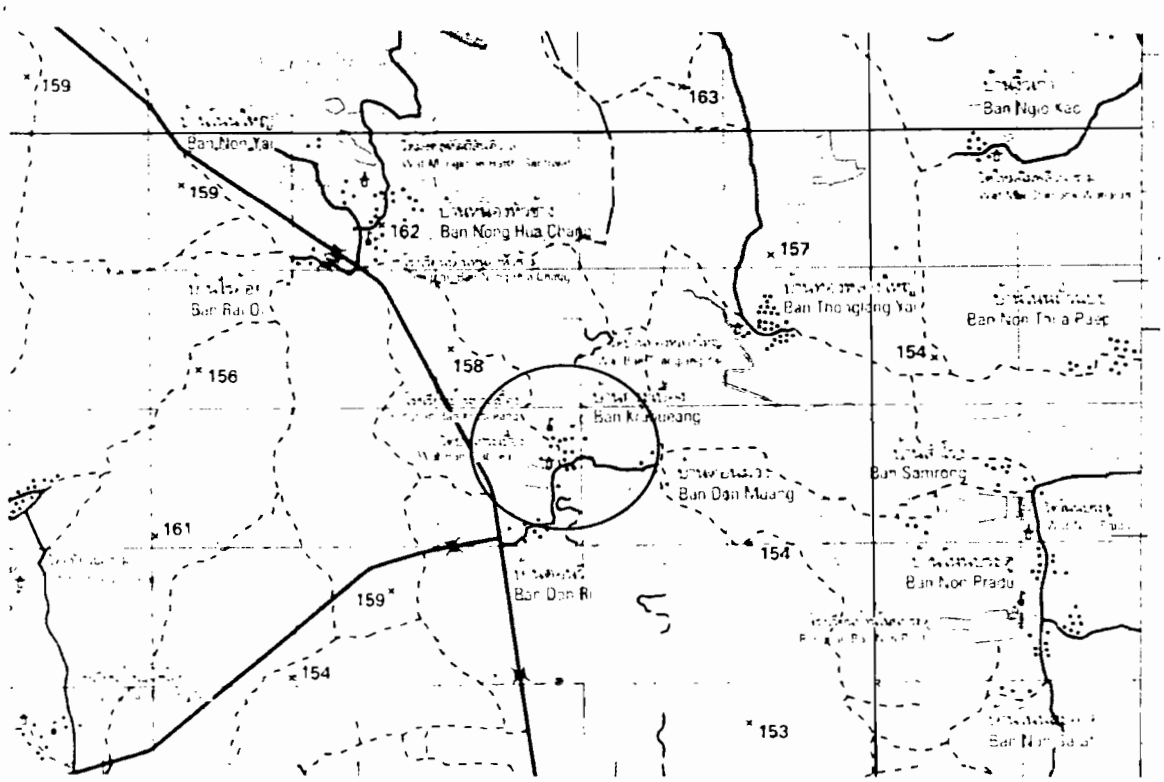

แผนที่ 1 แสดงที่ตั้งบ้านกระเบื้อง ตำบลดอนตะหนิน อำเภอบัวใหญ่ จังหวัดนครราชสีมา

ที่มา : กรมแผนที่ทหาร, แผนที่ทหารลำดับชุด L7018 ระวาง 5440II พิกัดกริด 48 PTC 281175

พิมพ์ครั้งที่ 1 มาตราส่วน 1 : 50000

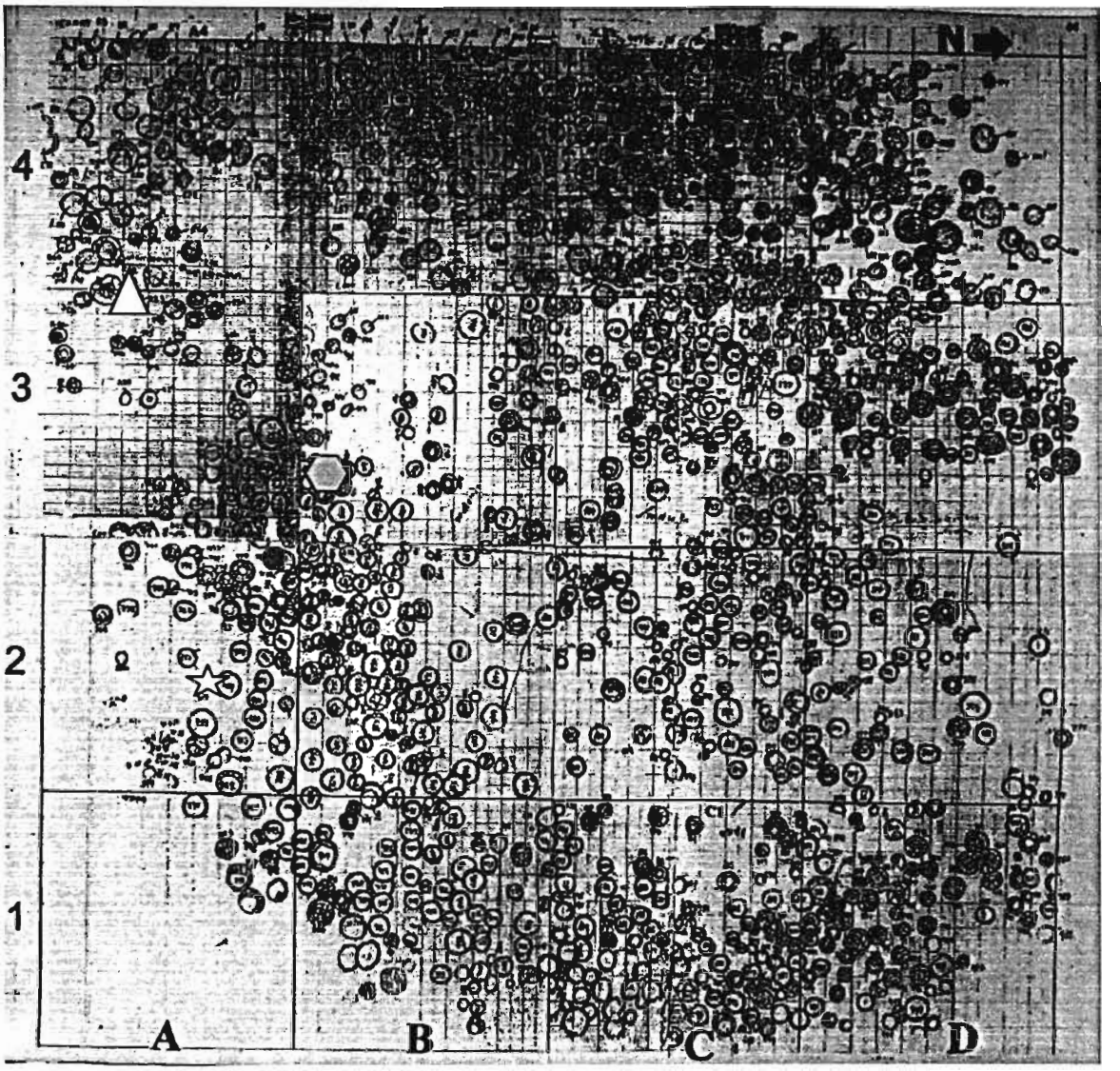

แผนผังที่ 1 แสดงตำแหน่งของภาชนะดินเผาในหลุมขุดค้น

หลุมขุดค้น A2	● # 792	☆ # 854	* # 1085
หลุมขุดค้น A3	△ # 723		
หลุมขุดค้น B2	* # 816		
หลุมขุดค้น B3	⬡ # 800		
หลุมขุดค้น C2	* # 1227		
หลุมขุดค้น C4	* # 1071		

*ไม่ปรากฏบนแผนผัง

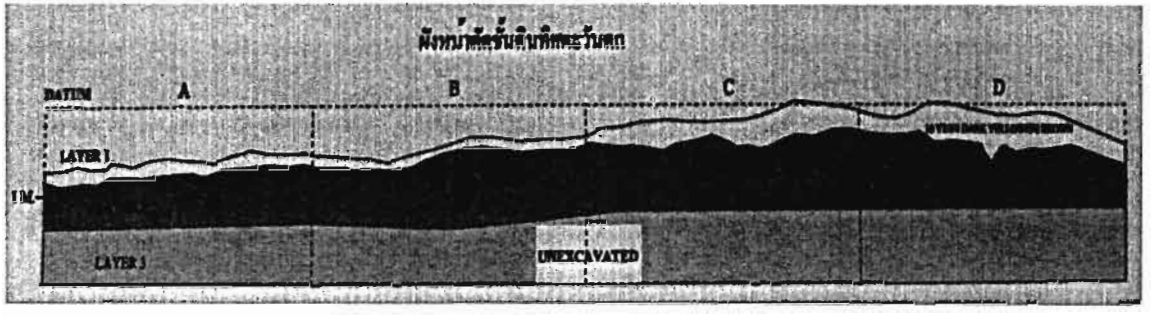

แผนผังที่ 2 ผังหน้าตัดชั้นดินด้านทิศตะวันตก

ภาคผนวกที่ 1

ตาราง ก. ความแตกต่างของกระดูกเชิงกรานของชาย – หญิง[67]

ลักษณะ	เพศชาย	เพศหญิง
1. ลักษณะทั่วไป	กระดูกมีขนาดใหญ่ แข็งแรงและหนา มีรอยยึดเกาะกล้ามเนื้อชัดเจน มีน้ำหนักมาก	กระดูกมีขนาดเล็ก บอบบาง ผิวกระดูกเรียบกว่าของเพศชาย น้ำหนักเบา
2. Greater Sciatic Notch	เล็ก แคบ เป็นรูปตัว J (มุมแหลม)	ใหญ่ กว้าง เป็นรูปตัว L (มุมป้าน)
3. Articular Facet Of Sacrum	Longer (~S3)	Shorter
4. Preauricular Sulcus	มีน้อยหรือไม่มีเลย	มีมาก, เป็นร่องลึก
5. Auricular Area	เรียบและใหญ่กว่า	ขรุขระกว่า, เล็กกว่า
6. Sacro-Iliac Articulation	ใหญ่	เล็ก, วางเฉียง
7. Pubis และ Superior Pubic Ramus	สั้นกว่า	ยาวกว่า
8. Pubic Symphysis	มีขนาดสูงกว่าและแคบ	ต่ำกว่า, กว้างกว่า
9. Subpubic Angle	เป็นรูปตัว V, มุมแหลม	เป็นรูปตัว U, กลมมน มุมป้าน ผายออก กว้างกว่า 90 องศา
10. Ischiopubic Rami	กางออกจากกันเล็กน้อย	กางออกจากกันมา
11. Dorsal Pits On Pubis	มีน้อยหรือไม่มีเลย	มีมาก
12. Ilium	มีขนาดสูงกว่าและวางตัวค่อนข้างเป็นแนวดิ่ง	ต่ำกว่า, ผายออกทางด้านข้างมาก
13. Obturator Foramen	ขนาดใหญ่, คล้ายรูปไข่	ขนาดเล็ก, เป็นรูปสามเหลี่ยม
14. Acetabulum	ใหญ่, อยู่ค่อนไปทางด้านข้าง	เล็ก
15. Pelvic Inlet	แคบลึก, เป็นรูปหัวใจ	กว้างและตื้น, เป็นรูปวงกลมหรือรูปไข่
16. Pelvic Cavity	Long Segmen Of Shot Cone	Short Segment Of Long Cone
17. Ischium-Pubis Index	Ischial Lenght > Index < 90	Pubic Lenght > Index > 90
18. Transverse Diameter Of Base Of Sacrum	> 1/3 Of Base Of Sacrum (เกือบ ½)	< 1/3 Of Base Of Sacrum
19. Sacrum	Narrow & Longer เรียบ	Wider & Shorter ตรงปลายกระดกไปด้านหลัง

[67] ผช.ศ.อารยา เสงี่ยมพงศ์ 2550 ; สุวิมล ภูรีพัฒน์พงษ์ 2538 : 39-40 อ้างจาก บุญเลิศ บุตรขาว 2525 : 49 ; สุเมธ พงษ์ลิมานนท์ และคนอื่นๆ 2522 : 3-8 ; Brothwell 1981 : 62-63 ; Ortner 1985 : 32 ; Pickering 1994 : 1-2 ; Stewart 1968 : 123-154 ; Ubelaker 1978 : 42 ; White 1991 : 320-327

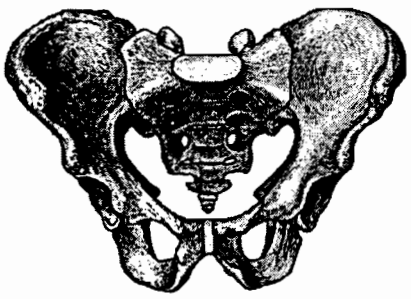

เพศชาย

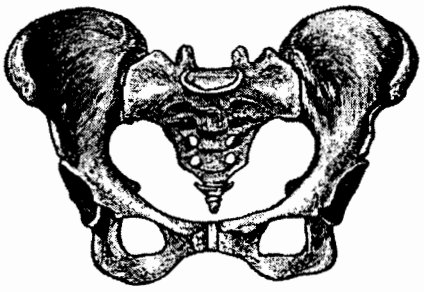

เพศหญิง

ลักษณะการวางตัวของกระดูกเชิงกราน

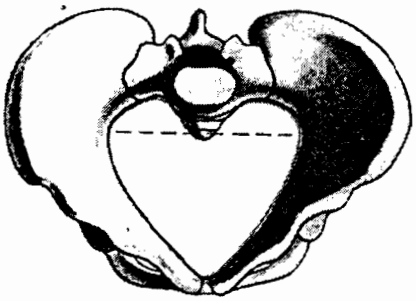

เพศชาย

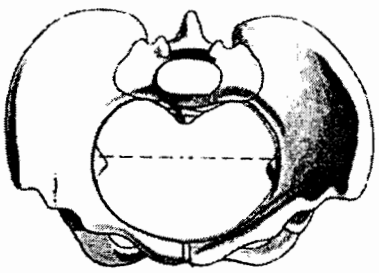

เพศหญิง

Pelvic Inlet

ความแตกต่างของกระดูกเชิงกรานระหว่างเพศชายและเพศหญิง

Greater Sciatic Notch

เพศชาย เพศหญิง

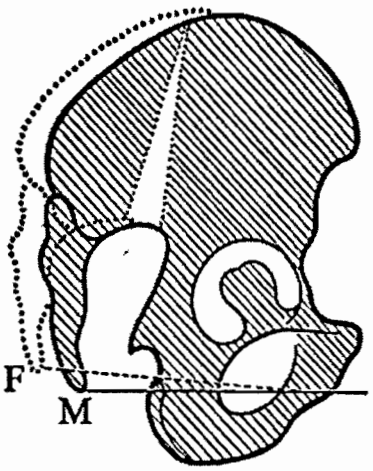

ความแตกต่างของกระดูกเชิงกรานระหว่างเพศชายและเพศหญิง

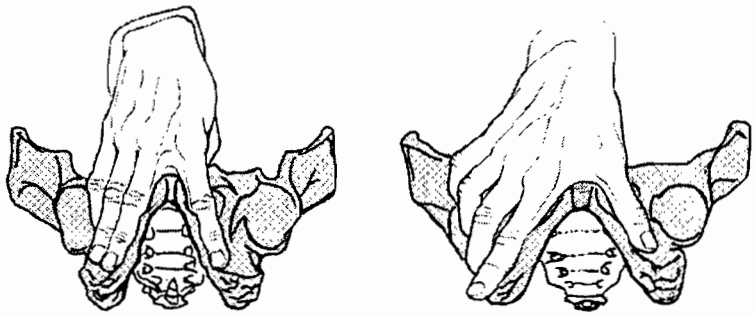

Subpubic Angle

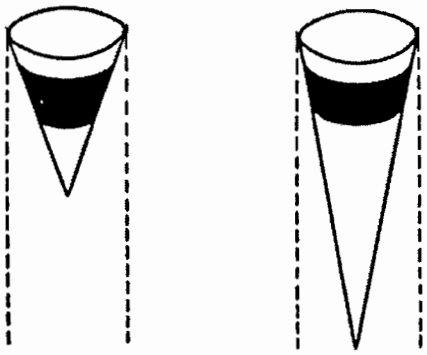

Pelvic Cavity

เพศชาย เพศหญิง

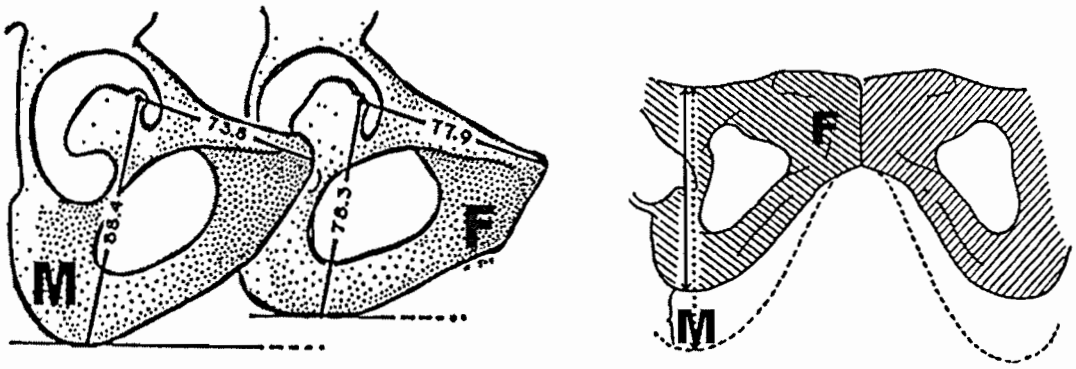

ความแตกต่างของกระดูกเชิงกรานระหว่างเพศชายและเพศหญิง

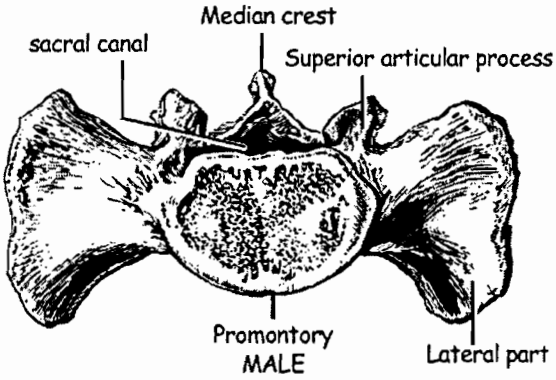

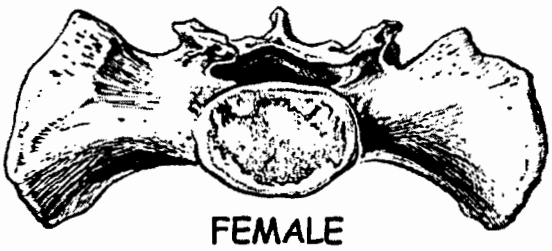

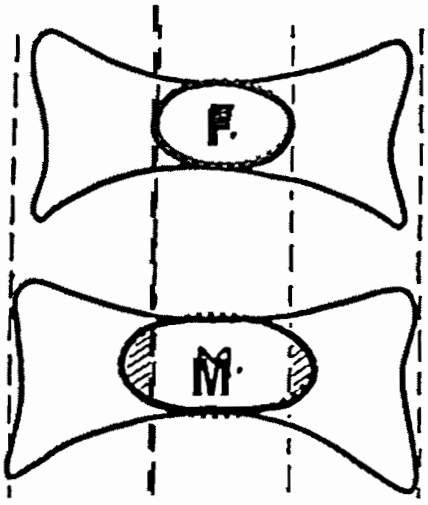

Transverse Diameter Of Base Of Sacrum

ความแตกต่างของกระดูกเชิงกรานระหว่างเพศชายและเพศหญิง

การใช้ลักษณะของกระดูก Pubis ในการตัดสินเพศ

1. รอยเส้นบน Femoral Surface ของ Pubis ในกระดูกเพศหญิงเรียกชื่อของรายเส้นนี้ว่า Ventral Arc รอยเส้นดังกล่าวจะเริ่มต้นตั้งแต่ Pubic Crest แล้วทอดโค้งลงทางด้านล่างมาบรรจบกับขอบใกล้กลางของ Ishiopubic Ramus ตรงส่วนริมสุดของ Subpubic Concavity สำหรับในเพศชาย รอยดังกล่าวอาจเริ่มตั้งแต่ Pubic Crest หรือ Pubic Tubercle แล้วทอดยาวลงมาได้เป็น 2 ทาง คือ

-ทอดลงมาตามแนวขอบใกล้กลางสู่ขอบล่างของ Symphysial Surface

-ทอดลงล่างขนาดกับขอบหน้าของ Symphysial Surface จนถึงตำแหน่งของ Superolateral ต่อกับ Subpubic Angle แล้วรอยเส้นนี้จะหักมุมไปทางใกล้ริม โดยทอดขนาดกับขอบใกล้กลางของ Ishiopubic Ramus รอยเส้นนี้จะไม่บรรจบกับขอบใกล้กลางของ Ramus เหมือนอย่างในเพศหญิง

ในการสังเกตดูรอยเส้นนี้ จะต้องวางกระดูกเชิงกรานให้ด้าน Femoral Surface อยู่ในตำแหน่ง Anteroposterior Plane

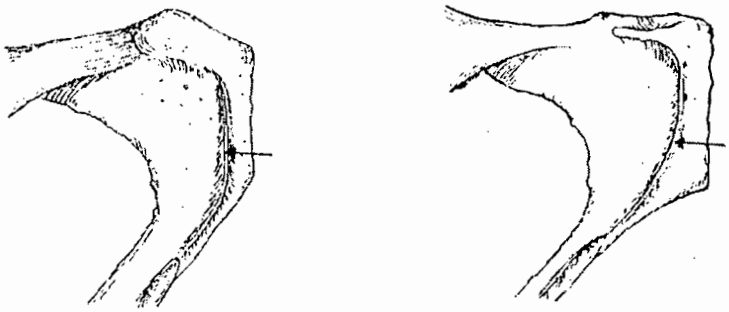

เพศชาย เพศหญิง

แสดงรอยเส้นบน Femoral Surface ของ Pubis

2. ขอบใกล้กลางของ Ishiopubic Ramus ในเพศหญิงส่วนใหญ่จะมีลักษณะเว้าซึ่งเรียกว่า Subpubic Concavity ในเพศชายขอบกระดูกบริเวณนี้มักจะตรงหรือโค้งออก บางครั้งอาจพบลักษณะ Subpubic Concavity ในเพศชายได้บ้างเล็กน้อย แต่ไม่ชัดเจนเท่ากับที่พบในเพศหญิง

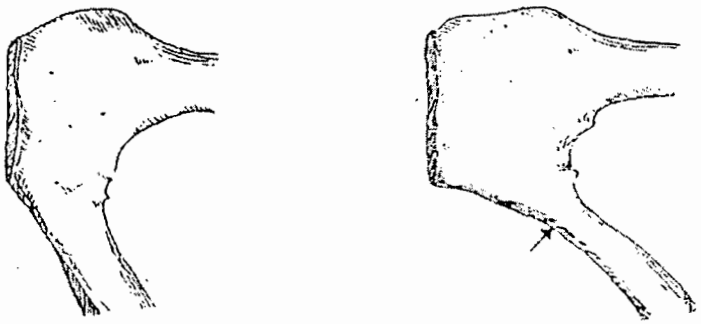

เพศชาย เพศหญิง

แสดงลักษณะของ Subpubic Concavity

3. ลักษณะของผิวกระดูกด้านใกล้กลางของ Ishiopubic Ramus ในบริเวณที่อยู่ต่ำกว่า Symphysial Surface ในเพศหญิงบริเวณนี้มักจะมีสันกระดูกเล็กๆ ส่วนในเพศชายมักไม่มีสันกระดูก แต่เป็นผิวเรียบ

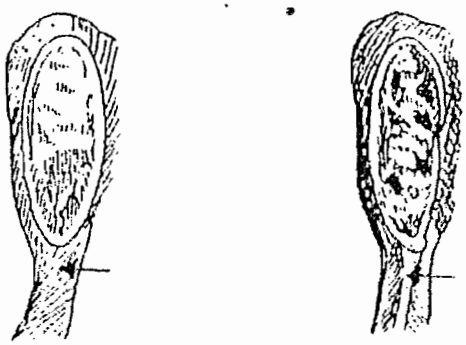

เพศชาย เพศหญิง

แสดงผิวด้านใกล้กลางของ Ishiopubic Ramus

ในบริเวณที่อยู่ต่ำกว่า Symphysial Surface

ตาราง ข. ความแตกต่างของกะโหลกศีรษะระหว่างเพศชาย – หญิง[68]

ลักษณะ	เพศชาย	เพศหญิง
1. ลักษณะทั่วไป	ขนาดใหญ่ มีรอยยึดเกาะของกล้ามเนื้อมากและชัดเจน, ผิวขรุขระ, น้ำหนักมาก, มีปริมาณความจุกะโหลก (Cranial Capacity) มากกว่าในเพศหญิงประมาณ 200 ลบ.ซม	ขนาดเล็ก, บอบบาง, มีผิวเรียบกว่าและมีรอยประสานกะโหลกประณีตกว่า, รอยเกาะของกล้ามเนื้อไม่ชัดเจนเท่าของเพศชาย
2. หน้าผาก	ลาดเล็กน้อยจนถึงชัน, มีลักษณะกลมมนน้อยกว่าในเพศหญิง	กลมมนมากกว่าจนถึงยื่นโหนกมาข้างหน้า, เรียบกว่าและเป็นเส้นตั้งมากกว่า, หน้าผากเต็มคล้ายหน้าผากเด็ก
3. Supraorbital Ridge * แสดงผลค่อนข้างแน่นอน	ขนาดกลาง-ใหญ่, หนา, นูนสูงและเด่น	ขนาดเล็ก-กลาง, เป็นเส้นบาง
4. Glabella	ใหญ่กว่า	เล็กกว่า
5. Orbit	รูปสี่เหลี่ยม, อยู่ต่ำกว่า (ประมาณเส้นแบ่งครึ่งกะโหลก), ขอบเบ้าตาด้านบนมีลักษณะมน	รูปกลม, อยู่สูงกว่า, ขอบเบ้าตาด้านบนคม, ขนาดใหญ่กว่าเมื่อเทียบกับกระดูกใบหน้าส่วนบน
6. Zygomatic Arch	ขนาดกลาง-หนา, ด้านข้างโค้งมาก	ขนาดบาง-ปานกลาง, ด้านข้างจมูกแบนและบีบเข้ามากกว่า
7. Mastoid Process * แสดงผลค่อนข้างแน่นอน	ขนาดกลาง-ใหญ่, มีรอยเกาะของกล้ามเนื้อชัดเจน	ขนาดเล็ก-กลาง
8. Nasal Aperture	สูงและแคบ, มีสันคมกว่า, Nasal Bone ใหญ่ ประกอบกันเป็นมุมแหลมมากกว่า	กว้างและแบนกว่า, เป็นสันน้อยกว่า
9. Palate	กว้าง, ใหญ่, ลักษณะเป็นรูปตัว U	เล็ก, สั้นกว่า, โค้งเป็นรูป Parabolar
10. Mandible *แสดงผลค่อนข้างแน่นอน	ใหญ่, หนา, หนักกว่า, มี Body สูงกว่า, ส่วน Ramus กว้างกว่า, Condyles มีขนาดใหญ่กว่า, คางเป็นเหลี่ยมมุม, มีการผายออกของมุมขากรรไกร (Gonial Everse) ทั้งสองข้างมากกว่า	เล็ก, บอบบาง, มี Symphysis (Body) และ Ramus ที่สั้นและเล็กกว่า, มีรอยเกาะของกล้ามเนื้อและ Chin Prominence ไม่ชัดเจนเท่าของเพศชาย, มุมขากรรไกรทั้งสองข้างแคบกว่า

[68] สุวิมล ภูรีพัฒน์พงษ์ 2538 : 44-46 อ้างจาก บุญเลิศ บุตรขาว 2525 : 23 ; สุเมธ พงษ์ลิมานนท์ และคนอื่นๆ 2522 : 9-11, 13-14 ; Brothwell 1981 : 59-61 ; Krogman 1962 : 114-117 ; Ortner 1985 : 33 ; Pickering 1994 : 15 ; Ubelaker 1978 : 42 ; White 1991 : 322-323 ;

ตาราง ข. (ต่อ)

ลักษณะ	เพศชาย	เพศหญิง
11. Teeth	ขนาดใหญ่, ฟันกรามล่างซี่แรกมักมี 5 ปุ่ม	ขนาดเล็กกว่า, ฟันกรามล่างซี่แรกมักมี 4 ปุ่ม
12. Chin	ลักษณะเป็น U-Shaped	ลักษณะเป็น V-Shaped
13. Frontal Eminence	เล็ก	ใหญ่
14. Parietal Eminence	เล็ก	ใหญ่
15. Temporal Line	ใหญ่	เล็ก
16. ส่วนท้ายทอย	มีแนวเกาะของกล้ามเนื้อ (Nuchal Crests) และมีปุ่มยื่น (External Occipital Protuberance) ชัดเจน	ลักษณะเรียบกว่า, มีร่องรอยการยึดเกาะกล้ามเนื้อส่วนต้นคอน้อยกว่า
17. Base Of Skull	Occipital Condyle และ Foramen Magnum ใหญ่กว่า, ส่วนฐานคือกระดูก Occipital และ Body ของ Sphenoid มีลักษณะยาวกว่า	ลักษณะต่างๆเล็กและสั้นกว่า

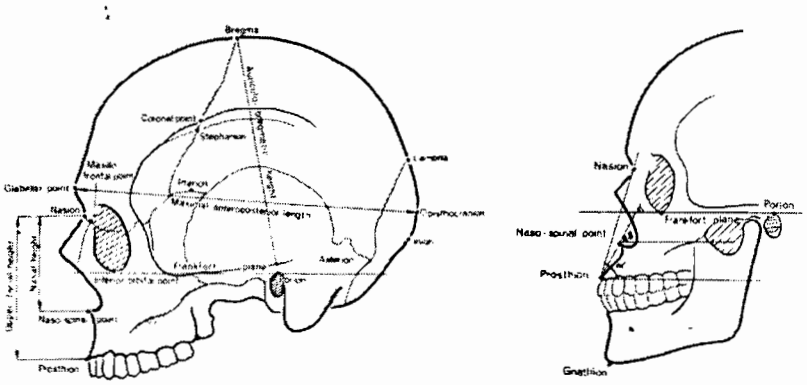

หน้าผาก

เพศชาย เพศหญิง

ความแตกต่างของกะโหลกศีรษะระหว่างเพศชายและเพศหญิง

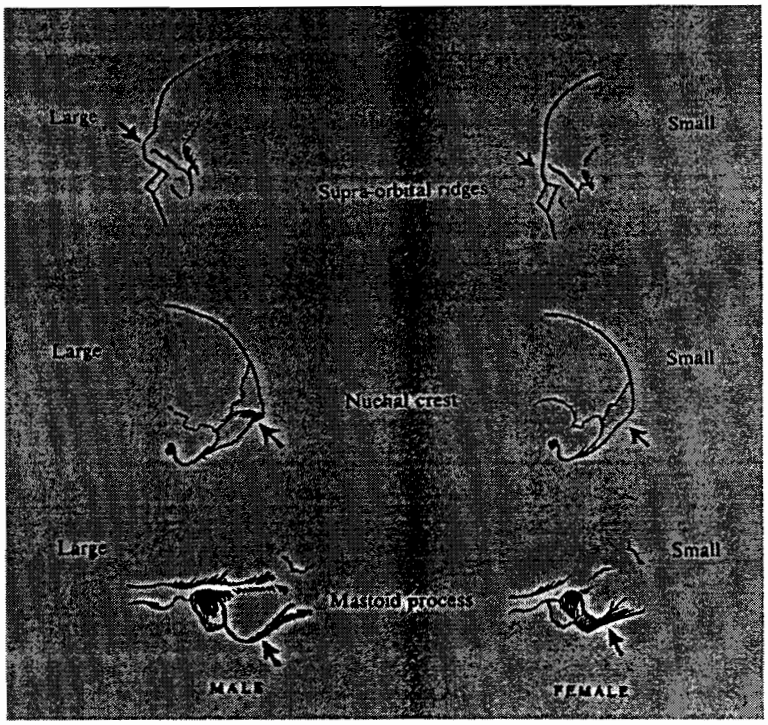

เพศชาย เพศหญิง

ความแตกต่างของกะโหลกศีรษะระหว่างเพศชายและเพศหญิง

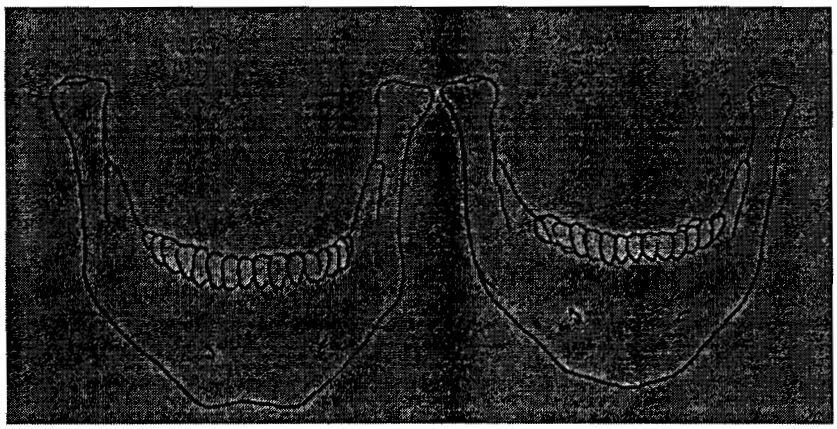

เพศชาย เพศหญิง

ความแตกต่างของขากรรไกรล่างระหว่างเพศชายและเพศหญิง

การศึกษาการขึ้นของฟัน

เป็นวิธีการศึกษาที่ได้รับการยอมรับมากที่สุด เนื่องจากพัฒนาการของฟันถูกควบคุมโดยตรงจากปัจจัยทางพันธุกรรม ส่วนปัจจัยสิ่งแวดล้อมภายนอกนั้นมีผลกระทบน้อยมาก[69] การแบ่งประเภทของฟันชุดฟันน้ำนมหรือฟันแท้ รวมไปถึงลำดับการงอกของฟัน จะสามารถบอกอายุของเด็กเล็กไปจนถึงช่วงวัยรุ่นได้โดยประมาณและใกล้เคียงกับความเป็นจริงมากที่สุด โดยเฉพาะตั้งแต่ช่วงอายุ 6 เดือนถึง10 ปี[70]

พัฒนาการขึ้นของฟันสามารถแบ่งออกได้เป็น 2 ประเภท ได้แก่

1. ฟันน้ำนม (Diciduous Teeth) เมื่อฟันเริ่มสร้างตัวและพัฒนาขึ้นในกระดูกขากรรไกรบนและล่างตั้งแต่ช่วง 3-6 เดือนของการตั้งครรภ์ ทำให้ทารกคลอดออกมามีฟันน้ำนมทั้งชุดและฟันแท้บางซี่อยู่ในขากรรไกรและรอวันโผล่พ้นเหงือกขึ้นมา พัฒนาการนี้จะดำเนินไปจนกระทั่งถึงช่วงอายุครบ 2 ถึง 2 ขวบครึ่ง ฟันน้ำนมจะขึ้นครบทุกซี่ จำนวน 20 ซี่ ประกอบด้วยฟันตัด (Incisors) 8 ซี่, ฟันเขี้ยว (Canines) 4 ซี่ และฟันกราม (Molars) [71]8 ซี่ โดยมีลำดับการขึ้นดังนี้

ตาราง ค. ช่วงเวลาขึ้นและหลุดของฟันน้ำนม[72]

ตำแหน่ง	ขึ้น (เดือน)	หลุด (ปี)
ฟันหน้า (ตัด) ซี่กลางล่าง	6-8	7
ฟันหน้า (ตัด) ซี่กลางบน	7-9	7
ฟันหน้า (ตัด) ซี่ข้างบน	8-10	8
ฟันหน้า (ตัด) ซี่ข้างล่าง	9-13	8
ฟันกรามซี่ที่ 1	12-15	10
ฟันเขี้ยว	16-18	11
ฟันกรามซี่ที่ 2	20-30	11

---

[69] สุวิมล ภูรีพัฒน์พงษ์ 2538 : 52 อ้างจาก Glasstone 1938, 1963, 1964 ; Paynter & Grainger 1961, 1962

[70] ประพิศ ชูศิริ 2534 : 106

[71] เรื่องเดียวกัน : 135

[72] เรื่องเดียวกัน : 136

2. ฟันแท้ (Permanent Teeth) เมื่อฟันน้ำนมค่อยๆหลุดไปตั้งแต่ช่วง 6-12 ปี ฟันแท้จะขึ้นมาตามลำดับ และจะขึ้นครบ 32 ซี่ เมื่ออายุประมาณ 25 ปี ชุดของฟันแท้ประกอบด้วย ฟันตัด 8 ซี่, ฟันเขี้ยว 4 ซี่ ฟันกรามน้อย 8 ซี่ และฟันกรามใหญ่ 12 ซี่ แต่ในบางคนฟันกรามซี่สุดท้ายอาจขึ้นหลังจากนี้หรือไม่ขึ้นเลยก็ได้[73] ลำดับการขึ้นของฟันแท้มีลำดับดังนี้ดังนี้

ตาราง ง. ช่วงเวลาขึ้นของฟันแท้[74]

ตำแหน่ง	ขึ้น (ปี)
ฟันกรามซี่ที่ 1 (First Molar)	6-7
ฟันหน้าซี่กลาง (Central Incisor)	7-8
ฟันหน้าซี่ข้าง (Lateral Incisor)	8-9
ฟันกรามน้อยซี่ที่ 1 (First Premolar)	10-12
ฟันกรามน้อยซี่ที่ 2 (Second Premolar)	10-12
ฟันเขี้ยว (Canine)	12-14
ฟันกรามซี่ที่ 2 (Second Molar)	12-16
ฟันกรามซี่ที่ 3 (Third Molar)	17-25

[73] ประพิศ ชูศิริ 2534 : 135

[74] เรื่องเดียวกัน : 136

การศึกษาการเสื่อมสภาพของกระดูกหัวเหน่า

การศึกษากระดูก Pubis สามารถกระทำได้โดยแบ่งส่วนประกอบของกระดูกในการพิจารณาเป็น 3 ส่วน[75] (ภาพประกอบที่ 1) ได้แก่

1.ส่วนหลังท้อง (Dorsal Demiface)

2.ส่วนหน้าท้อง (Ventral Demiface)

3.ส่วนขอบ (Symphyseal Rim)

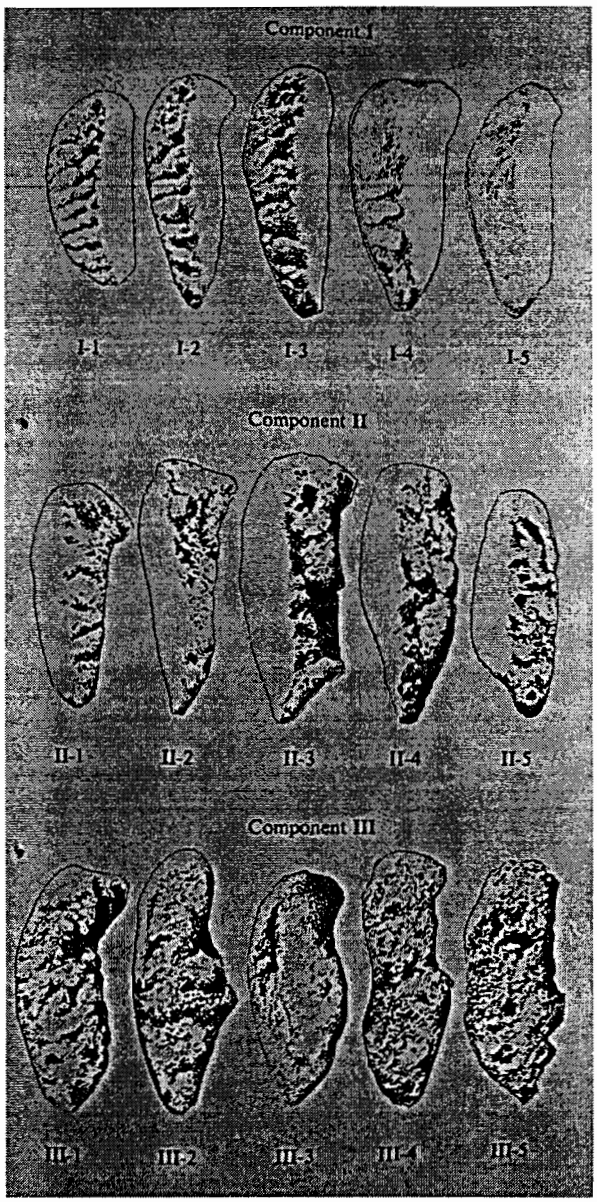

แสดงส่วนประกอบแต่ละส่วนของกระดูก

Pubic Symphysis

[75] ประพิศ ชูศิริ 2534 : 121 อ้างจาก Mckern & Stewart 1957

ในแต่ละส่วน แบ่งลำดับพัฒนาการการเสื่อมสภาพออกเป็น 6 ขั้น จาก 0 คือยังไม่มีการเปลี่ยนแปลงเลย ไปจนถึงการเปลี่ยนแปลงขั้นสุดท้าย คือระดับ 5 เมื่อได้ค่าระดับการเสื่อมของแต่ละส่วนครบทั้ง 3 ส่วน จึงนำค่าระดับทั้ง 3 นี้มารวมกัน แล้วนำไปเทียบหาค่าอายุเมื่อตายของโครงกระดูกดังตารางต่อไปนี้

ตาราง จ. การแปลค่าระดับอายุจาก Pubic Symphysis ในโครงกระดูกเพศชาย[76]

ค่าระดับโดยรวม	ช่วงอายุ (ปี)	อายุโดยเฉลี่ย (ปี)
0	น้อยกว่า17	17.29
1-2	17-20	19.04
3	18-21	19.79
4-5	18-23	20.84
6-7	20-24	22.42
8-9	22-28	24.14
10	23-28	26.05
11-13	23-29	29.18
14	29+	35.84
15	36+	41.00

ตาราง ฉ. การแปลค่าระดับอายุจาก Pubic Symphysis ในโครงกระดูกเพศหญิง[77]

ค่าระดับโดยรวม	ช่วงอายุ (ปี)	อายุโดยเฉลี่ย (ปี)
0	14-18	16.00
1	13-24	19.80
2	16-25	20.15
3	18-25	21.50
4-5	22-29	26.00
6	25-36	29.62
7-8	23-39	32.00
9	22-40	33.00
10-11	30-47	36.90

[76] นวรัตน์ แก่อินทร์ 2542 : 45 อ้างจาก Ubelaker 1978 : 58-59

[77] เรื่องเดียวกัน : 46

ตาราง ฉ. (ต่อ)

ค่าระดับโดยรวม	ช่วงอายุ (ปี)	อายุโดยเฉลี่ย (ปี)
12	32-52	39.00
13	44-54	47.75
14-15	52-59	55.71

อย่างไรก็ตาม แม้ว่าการศึกษากระดูก Pubic Symphysis เพื่อคาดเดาถึงอายุโครงกระดูกเมื่อตายนั้นจะได้ผลดีเป็นที่น่าเชื่อถือ แต่ก็มีปัญหาตรงที่การศึกษานี้จะใช้ได้ผลกับโครงกระดูกที่มีความสมบูรณ์ และใช้ได้ผลดีกับโครงกระดูกเพศหญิงมากกว่าเพศชาย[78]

นอกจากนี้ยังมีผลการศึกษากระดูก Pubic Symphysis ในเพศชายของ Todd (1920)[79] ซึ่งสามารถนำมาช่วยใช้ในการเปรียบเทียบผลของการแปลค่าระดับอายุได้อีกวิธีหนึ่ง

[78] ประพิศ ชูศิริ 2534 : 121

[79] White 1991 : 316-317 อ้างจาก Todd 1920

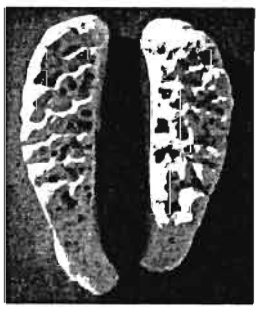

18-19 ปี

20-21 ปี

22-24 ปี

25-26 ปี

27-30 ปี

30-35 ปี

35-39 ปี

39-44 ปี

44-50 ปี

50+ ปี

แสดงลำดับการสึกของกระดูก Pubic Symphysis ตามวิธีการศึกษาของ Todd

การศึกษาเรื่องรอยประสานของกะโหลกศีรษะ

1. จุด Bregma คือจุดที่พบระหว่าง Coronal-Sagittal Suture กระดูกส่วนนี้จะยัง ไม่เชื่อมติดกัน เพื่อประโยชน์ในการคลอดของทารก โดยจะสร้าง Membrane คลุมเอาไว้ เพื่อให้สามารถย่อขนาดได้ โดยจะเปลี่ยนจาก Membrane เป็นกระดูกเมื่อก่อนอายุ 2 ปี[80]

2. จุด Lambda คือจุดที่พบระหว่าง Sagittal กับ Lamdoid Suture เรียกว่า Posterior Fontanelle บริเวณนี้จะปกคลุมด้วย Membrane เช่นเดียวกัน และจะเปลี่ยนเป็นกระดูกเมื่อก่อนอายุ 1 ปี[81]

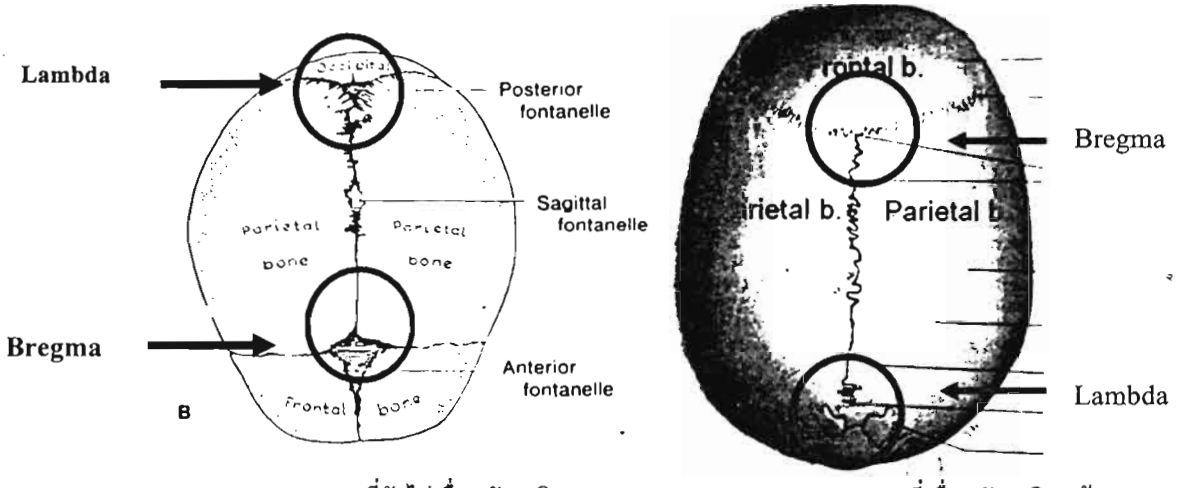

จุด Bregma และ จุด Lambda ที่ยังไม่เชื่อมกันสนิท จุด Bregma และจุด Lambda ที่เชื่อมกันสนิทแล้ว

การเชื่อมตัวของจุด Bregma และจุด Lambda

3. การปิดของรอยประสานของกระดูกหน้าผาก (Frontal Suture) ในวัยทารก กระดูกหน้าผากจะแยกออกเป็น 2 ชิ้น โดยมีรอยประสานของหน้าผากปรากฏให้เห็น จนกระทั่งประมาณ 2 ปี รอยประสานนี้ก็จะเชื่อมติดกัน แต่ในโครงผู้ใหญ่บางโครงยังคงปรากฏรอยประสานนี้อยู่ เรียกลักษณะนี้ว่า Metopic Suture ซึ่งเป็นลักษณะที่ถ่ายทอดทางพันธุกรรมอย่างหนึ่ง[82]

---

[80] สุเมธ พงษ์ลิมานนท์ และคนอื่นๆ 2522 : 24

[81] เรื่องเดียวกัน : 24

[82] สุเมธ พงษ์ลิมานนท์ และคนอื่นๆ 2522 : 28 ; สุวิมล ภูรีพัฒน์พงษ์ 2538 : 61-62 อ้างจาก Krogman 1962 : 87

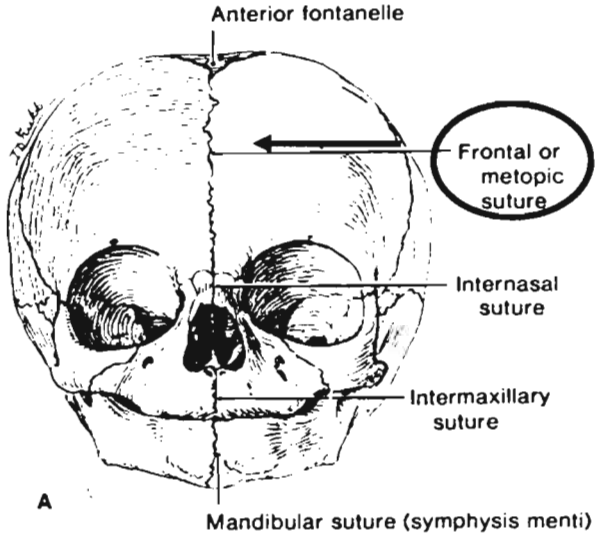

แสดงรอยประสานของกระดูกหน้าผาก

ภาคผนวกที่ 2

การวิเคราะห์โครงกระดูกมนุษย์ในภาชนะดินเผา

<u>หลุมขุดค้น A2</u>

1. โครงกระดูกหมายเลข # 792

ตาราง ช. รายละเอียดของโครงกระดูกหมายเลข # 792

กระดูก	ที่มา	สภาพของโครงกระดูก
1. กะโหลกศีรษะ (Cranium)	-	สภาพเกือบสมบูรณ์ กะโหลกส่วนห่อหุ้มสมองและขอบตาด้านบนหักไม่สามารถต่อได้ กระดูกส่วนใบหน้าสมบูรณ์
2. กระดูกขากรรไกรล่าง (Mandible)	-	สภาพสมบูรณ์
3. กระดูกไหปลาร้า (Clavicle)	ขวาและซ้าย	แตกหักไม่สามารถต่อได้
4. กระดูกสะบัก (Scapula)	ขวาและซ้าย	พบส่วน Coracoid Process และGlenoid Cavity ส่วน Body แตกหักเป็นชิ้นเล็กไม่สามารถต่อได้
5. กระดูกซี่โครง (Ribs)	-	ส่วนใหญ่ปลายทั้งสองด้านหักหายไป Shaft แตกหักออกไม่สามารถต่อและไม่สามารถจำแนกได้
6. กระดูกสันหลัง (Vertebral Column)	-	จำแนกได้เป็นส่วนคอ 4 ชิ้น ส่วนลำตัว 7 ชิ้น ส่วนเอว 5 ชิ้น และเศษชิ้นส่วนที่หักไม่สามารถต่อและจำแนกได้
7. กระดูกเชิงกราน (Pelvis)	-	สภาพเกือบสมบูรณ์ กระดูก Pubis หักออกเป็นชิ้นเล็กไม่สามารถต่อได้ทั้งสองข้าง
8. กระดูกต้นแขน (Humerus)	ขวา ซ้าย	Shaft ส่วนที่ต่อกับ Head หักหายไป Head หักหายไป
9. กระดูกปลายแขน (Radius)	ขวา ซ้าย	ปลายล่างส่วน Styloid Process หักหายไป Shaft หักหายไป

ตาราง ช. (ต่อ)

กระดูก	ที่มา	สภาพของโครงกระดูก
10. กระดูกปลายแขน (Ulna)	ขวาและซ้าย	ปลายล่างส่วน Styloid Process หักหายไป
11. กระดูกข้อมือ (Carpals)	-	กระดูก Trapezoid ข้างขวา Hamate ทั้งขวาและซ้าย Scaphoid ข้างขวา Lunate ทั้งขวาและซ้าย Triquetral ทั้งขวาและซ้าย
12. กระดูกฝ่ามือและกระดูกนิ้วมือ (Metacarpals & Phalanges)	-	พบจำนวน 23 ชิ้น
13. กระดูกสะบ้า (Patella)	ขวาและซ้าย	สภาพสมบูรณ์
14. กระดูกต้นขา (Femur)	ขวา ซ้าย	Shaft ส่วนที่ต่อกับ Head และส่วน Distal หักหายไป ส่วน Distal หักหายไป
15. กระดูกหน้าแข้ง (Tibia)	ขวา ซ้าย	ส่วน Distal หักหายไป สภาพสมบูรณ์ ส่วน Shaft หักแต่สามารถต่อได้
16. กระดูกน่อง (Fibula)	ขวาและซ้าย	ส่วน Proximal และส่วน Shaft หักหายไป
17. กระดูกข้อเท้า (Tarsals)	-	สภาพสมบูรณ์ พบครบทุกชิ้น
18. กระดูกฝ่าเท้าและกระดูกนิ้วเท้า (Metatarsals & Phalanges)	-	พบจำนวน 30 ชิ้น

2. โครงกระดูกหมายเลข # 854

ตาราง ซ. รายละเอียดของโครงกระดูกหมายเลข # 854

กระดูก	ที่มา	สภาพของโครงกระดูก
1. กะโหลกศีรษะ (Cranium)	-	สภาพเกือบสมบูรณ์ กะโหลกส่วนหน้าผากและขอบตาด้านบนหายไป Zygomatic Arch และกระดูกกรามบนหักไปเกือบทั้งหมด
2. กระดูกขากรรไกรล่าง (Mandible)	-	สภาพไม่สมบูรณ์นัก กระดูกส่วนรากฟันหักหายไปเกือบหมด Ramus ข้างขวาหักหายไป
3. กระดูกไหปลาร้า (Clavicle)	ขวาและซ้าย	สมบูรณ์
4. กระดูกสะบัก (Scapula)	ซ้าย	พบส่วน Glenoid Cavity ส่วน Body แตกหักออกเป็นชิ้นเล็กไม่สามารถต่อได้
5. กระดูกซี่โครง (Ribs)	-	ส่วนใหญ่ปลายทั้งสองด้านหักหายไป Shaft แตกหักออกไม่สามารถต่อและไม่สามารถจำแนกได้
6. กระดูกสันหลัง (Vertebral Column)	-	จำแนกได้เป็นส่วนคอ 3 ชิ้น ส่วนลำตัว 5 ชิ้น ส่วนเอว 5 ชิ้น และเศษชิ้นส่วนที่หักไม่สามารถต่อและจำแนกได้
7. กระดูกเชิงกราน (Pelvis)	-	ขอบด้านบนของ Ilium และกระดูก Pubis หักหายไป ไม่พบกระดูกกระเบนเหน็บ
8. กระดูกต้นแขน (Humerus)	ขวา ซ้าย	สภาพสมบูรณ์ ส่วน Shaft หักแต่สามารถต่อได้ ส่วน Head หักหายไป
9. กระดูกปลายแขน (Radius)	ขวา ซ้าย	ส่วน Head และ Distal หักหายไป ส่วน Shaft และ Distal หักหายไป
10. กระดูกปลายแขน (Ulna)	ขวา ซ้าย	ส่วน Distal หักหายไป ส่วน Head และ Distal หักหายไป

ตาราง ซ. (ต่อ)

กระดูก	ที่มา	สภาพของโครงกระดูก
11. กระดูกข้อมือ (Carpals)	-	กระดูก Trapezium ทั้งขวาและซ้าย Trapeziod ทั้งขวาและซ้าย Capitate ทั้งขวาและซ้าย Hamate ข้างขวา Scaphoid ข้างซ้าย Lunate ทั้งขวาและซ้าย Triquetral ข้างขวา Pisiform ทั้งขวาและซ้าย
12. กระดูกฝ่ามือและกระดูกนิ้วมือ (Metacarpals & Phalanges)	-	พบจำนวน 25 ชิ้น
13. กระดูกสะบ้า (Patella)	ขวาและซ้าย	ขอบด้าน medial หักทั้งสองข้าง
14. กระดูกต้นขา (Femur)	ขวา ซ้าย	สภาพสมบูรณ์ ส่วน Shaft หักแต่สามารถต่อได้ ส่วน Head หักหายไป
15. กระดูกหน้าแข้ง (Tibia)	ขวา ซ้าย	ส่วน Shaft หักหายไป ส่วน Head หักหายไป
16. กระดูกน่อง (Fibula)	ขวา ซ้าย	แตกออกเป็นชิ้นเล็กๆไม่สามารถต่อได้ ส่วน Head หักหายไป
17. กระดูกข้อเท้า (Tarsals)	-	กระดูก Talus ทั้งขวาและซ้าย Calcaneus ทั้งขวาและซ้าย Navicular ข้างขวา 1st Cuniform ข้างซ้าย 2nd Cuniform ข้างซ้าย 3rd Cuniform ข้างขวา
18. กระดูกฝ่าเท้าและกระดูกนิ้วเท้า (Metatarsals & Phalanges)	-	พบจำนวน 19 ชิ้น

3. โครงกระดูกหมายเลข # 1085

ตาราง ฌ. รายละเอียดของโครงกระดูกหมายเลข # 1085

กระดูก	ที่มา	สภาพของโครงกระดูก
1. กะโหลกศีรษะ (Cranium)	-	สภาพเกือบสมบูรณ์ Zygomatic Arch ข้างซ้ายหักหายไป
2. กระดูกขากรรไกรล่าง (Mandible)	-	Coronoid Process ข้างขวาหักหายไป
3. กระดูกไหปลาร้า (Clavicle)	ขวา ซ้าย	Sternal End หักหายไป สภาพสมบูรณ์
4. กระดูกสะบัก (Scapula)	ขวาและซ้าย	พบส่วน Glenoid Cavity ส่วน Body แตกหักออกเป็นชิ้นเล็กไม่สามารถต่อได้
5. กระดูกซี่โครง (Ribs)	-	ส่วนใหญ่ปลายทั้งสองด้านหักหายไป ไม่สามารถจำแนกได้
6. กระดูกหน้าอก (Sternum)	-	สภาพสมบูรณ์
7. กระดูกสันหลัง (Vertebral Column)	-	จำแนกได้เป็นส่วนคอ 5 ชิ้น ส่วนลำตัว 9 ชิ้น ส่วนเอว 5 ชิ้น และเศษชิ้นส่วนที่หักไม่สามารถต่อและจำแนกได้
8. กระดูกเชิงกราน (Pelvis)	-	ส่วน Iliopubic Ramus และ Ishiopubic Ramus หักหายไป ไม่พบกระดูกกระเบนเหน็บ
9. กระดูกต้นแขน (Humerus)	ขวา ซ้าย	ส่วน Shaft หักหายไป ปลายล่างส่วน Trochlea หักหายไป
10. กระดูกปลายแขน (Radius)	ขวาและซ้าย	ส่วน Shaft และ Distal หักหายไป
11. กระดูกปลายแขน (Ulna)	ขวาและซ้าย	ส่วน Distal หักหายไป

ตาราง ฌ. (ต่อ)

กระดูก	ที่มา	สภาพของโครงกระดูก
12. กระดูกข้อมือ (Carpals)	-	กระดูก Trapezium ข้างซ้าย Capitate ทั้งขวาและซ้าย Hamate ข้างขวา Scaphoid ข้างซ้าย Lunate ทั้งขวาและซ้าย Triquetral ทั้งขวาและซ้าย
13. กระดูกฝ่ามือและกระดูกนิ้วมือ (Metacarpals & Phalanges)	-	พบจำนวน 20 ชิ้น
14. กระดูกสะบ้า (Patella)	ขวาและซ้าย	สภาพสมบูรณ์
15. กระดูกต้นขา (Femur)	ขวา ซ้าย	สภาพสมบูรณ์ ส่วน Shaft หักหายไป
16. กระดูกหน้าแข้ง (Tibia)	ขวา ซ้าย	สภาพสมบูรณ์ ส่วน Shaft หักแต่สามารถต่อได้ ส่วน Shaft หักหายไป
17. กระดูกน่อง (Fibula)	ขวาและซ้าย	ส่วน Head และส่วน Distal หักหายไป
18. กระดูกข้อเท้า (Tarsals)	-	กระดูก Talus ทั้งขวาและซ้าย Calcaneus ทั้งขวาและซ้าย Navicular ทั้งขวาและซ้าย 1st Cuniform ข้างซ้าย 2nd Cuniform ทั้งขวาและซ้าย 3rd Cuniform ข้างซ้าย
19. กระดูกฝ่าเท้าและกระดูกนิ้วเท้า (Metatarsals & Phalanges)	-	พบจำนวน 19 ชิ้น

หลุมขุดค้น A3

4. โครงกระดูกหมายเลข # 723

ตาราง ญ. รายละเอียดของโครงกระดูกหมายเลข # 723

กระดูก	ที่มา	สภาพของโครงกระดูก
1. กะโหลกศีรษะ (Cranium)	-	สภาพเกือบสมบูรณ์ Zygomatic Arch ข้างขวาหักหายไป
2. กระดูกขากรรไกรล่าง (Mandible)	-	Coronoid Process ข้างขวาหักหายไป
3. กระดูกไหปลาร้า (Clavicle)	ขวาและซ้าย	Sternal End หักทั้งสองข้าง
4. กระดูกสะบัก (Scapula)	ขวาและซ้าย	พบส่วน Glenoid Cavity และ Lateral Border ส่วน Body แตกหักออกเป็นชิ้นเล็กไม่สามารถต่อได้
5. กระดูกซี่โครง (Ribs)	-	ส่วนใหญ่ปลายทั้งสองด้านหักหายไป ไม่สามารถจำแนกได้
6. กระดูกหน้าอก (Sternum)	-	พบส่วน Manubrium และ Body
7. กระดูกสันหลัง (Vertebral Column)	-	จำแนกได้เป็นส่วนคอ 5 ชิ้น ส่วนลำตัว 12 ชิ้น ส่วนเอว 5 ชิ้น และเศษชิ้นส่วนที่หักไม่สามารถต่อและจำแนกได้
8. กระดูกเชิงกราน (Pelvis)	-	ขอบด้านบนของ Ilium ข้างขวาแตกหักเล็กน้อย ส่วน Iliopubic Ramus และ Ishiopubic Ramus หักหายไปทั้งสองข้าง
9. กระดูกต้นแขน (Humerus)	ขวา ซ้าย	ส่วน Head หักหายไป ส่วน Shaft หักหายไป
10. กระดูกปลายแขน (Radius)	ขวา ซ้าย	ส่วน Distal หักหายไป ส่วน Head และ Distal หักหายไป

ตาราง ญ. (ต่อ)

กระดูก	ที่มา	สภาพของโครงกระดูก
11. กระดูกปลายแขน (Ulna)	ขวา ซ้าย	ส่วน Distal หักหายไป ส่วน Shaft หักหายไป
12. กระดูกข้อมือ (Carpals)	-	กระดูก Scaphoid ข้างซ้าย
13. กระดูกฝ่ามือและกระดูกนิ้วมือ (Metacarpals & Phalanges)	-	พบจำนวน 16 ชิ้น
14. กระดูกสะบ้า (Patella)	ขวาและซ้าย	ด้าน Medial หักหายไป
15. กระดูกต้นขา (Femur)	ขวา ซ้าย	ส่วน Shaft และ Distal หักหายไป สภาพสมบูรณ์ ส่วน Shaft หักแต่สามารถต่อได้
16. กระดูกหน้าแข้ง (Tibia)	ขวาและซ้าย	ส่วน Shaft หักหายไป
17. กระดูกน่อง (Fibula)	ขวา ซ้าย	ส่วน Head และส่วน Distal หักหายไป ส่วน Proximal หักหายไป
18. กระดูกข้อเท้า (Tarsals)	-	กระดูก Talus ทั้งขวาและซ้าย Calcaneus ทั้งขวาและซ้าย Navicular ข้างขวา Cuboid ข้างซ้าย1st Cuniform ทั้งขวาและซ้าย2nd Cuniform ทั้งขวาและซ้าย 3rd Cuniform ทั้งขวาและซ้าย
19. กระดูกฝ่าเท้าและกระดูกนิ้วเท้า (Metatarsals & Phalanges)	-	พบจำนวน 17 ชิ้น

หลุมขุดค้น B2

5. โครงกระดูกหมายเลข # 816[83]

ตาราง ฎ. รายละเอียดของโครงกระดูกหมายเลข # 816

กระดูก	ที่มา	สภาพของโครงกระดูก
1. กะโหลกศีรษะ (Cranium)	-	สภาพสมบูรณ์
2. กระดูกขากรรไกรล่าง (Mandible)	-	สภาพสมบูรณ์ Coronoid Process หักหายไปส่วนหนึ่ง
3. กระดูกไหปลาร้า (Clavicle)	ขวา	ส่วนปลายทั้งสองด้านหักหายไป
4. กระดูกสะบัก (Scapula)	ขวาและซ้าย	แตกเป็นชิ้นเล็กน้อยไม่สามารถต่อได้
5. กระดูกซี่โครง (Ribs)	-	ส่วนใหญ่ปลายทั้งสองด้านหักหายไป Shaft แตกหักออก ไม่สามารถต่อและไม่สามารถจำแนกได้
6. กระดูกสันหลัง (Vertebral Column)	-	พบเศษ 1 ชิ้น ไม่สามารถจำแนกได้
7. กระดูกเชิงกราน (Pelvis)	-	ขอบด้านบนของ Ilium, Iliopubic Ramus และ Ishiopubic Ramus หักหายไปส่วนหนึ่ง ไม่พบกระดูกกระเบนเหน็บ
8. กระดูกต้นแขน (Humerus)	ขวา ซ้าย	สภาพสมบูรณ์ ส่วน Shaft หักแต่สามารถต่อได้ ปลายล่างส่วน Trochlea หักหายไป
9. กระดูกปลายแขน (Radius)	ขวา ซ้าย	ส่วน Head และ ปลายล่างส่วน Styloid Process หักหายไป สภาพสมบูรณ์ ส่วน Shaft หักแต่สามารถต่อได้
10. กระดูกปลายแขน (Ulna)	ขวาและซ้าย	ปลายล่างส่วน Styloid Process หักหายไป

[83] แยกไม่ครบทั้งโครง

ตาราง ฏ. (ต่อ)

กระดูก	ที่มา	สภาพของโครงกระดูก
11. กระดูกฝ่ามือและกระดูกนิ้วมือ (Metacarpals & Phalanges)	-	เศษกระดูกนิ้วมือส่วน Proximal 1 ชิ้น
12. กระดูกต้นขา (Femur)	ขวา ซ้าย	ส่วน Head หักหายไป ส่วน Head และ ปลายล่างส่วน Medial Epicondyle หักหายไป
13. กระดูกหน้าแข้ง (Tibia)	ขวา ซ้าย	สภาพเกือบสมบูรณ์ ส่วน Distal หักเล็กน้อย ปลายล่างส่วน Medial Malleolus หักหายไป
14. กระดูกน่อง (Fibula)	ขวา ซ้าย	ส่วน Distal หักหายไป ส่วน Head และ ส่วน Distal หักหายไป
15. กระดูกข้อเท้า (Tarsals)	-	กระดูก Calcaneus ข้างขวา

หลุมขุดค้น B3

6. โครงกระดูกหมายเลข # 800

ตาราง ฏ. รายละเอียดของโครงกระดูกหมายเลข # 800

กระดูก	ที่มา	สภาพของโครงกระดูก
1. กะโหลกศีรษะ (Cranium)	-	สภาพเกือบสมบูรณ์ กระดูกกรามบนหักหายไปเกือบหมด
2. กระดูกขากรรไกรล่าง (Mandible)	-	สภาพไม่สมบูรณ์นัก กระดูกส่วนรากฟันหักหายไปเกือบหมด และMadibular Condyle ข้างซ้ายหักหายไป
3. กระดูกสะบัก (Scapula)	ซ้าย	พบส่วน Glenoid Cavity และ Lateral Border ส่วน Body แตกหักออกเป็นชิ้นเล็กไม่สามารถต่อได้
4. กระดูกซี่โครง (Ribs)	-	ส่วนใหญ่ปลายทั้งสองด้านหักหายไป ไม่สามารถจำแนกได้
5. กระดูกสันหลัง (Vertebral Column)	-	พบ Axis 1 ชิ้น และนอกนั้นเป็นเศษชิ้นส่วนที่หักไม่สามารถต่อและจำแนกได้
6. กระดูกซิงกราน (Pelvis)	-	พบส่วน Acetabulum ไม่พบกระดูกกระเบนเหน็บ
7. กระดูกต้นแขน (Humerus)	ขวา ซ้าย	ส่วน Head และปลายล่างส่วน Capitulum หักหายไป ส่วน Head และ Distal หักหายไป
8. กระดูกปลายแขน (Radius)	ขวา ซ้าย	ส่วน Head หักหายไป ส่วน Proximal และ Distal หักหายไป
9. กระดูกปลายแขน (Ulna)	ขวา ซ้าย	ส่วน Distal หักหายไป ส่วน Head และส่วน Distal หักหายไป

ตาราง ฏ. (ต่อ)

กระดูก	ที่มา	สภาพของโครงกระดูก
10. กระดูกข้อมือ (Carpals)	-	กระดูก Trapezoid ข้างซ้าย Capitate ทั้งขวาและซ้าย Hamate ข้างขวา Scaphoid ข้างซ้าย Lunate ข้างซ้าย Triquetral ข้างขวา
11. กระดูกฝ่ามือและกระดูกนิ้วมือ (Metacarpals & Phalanges)	-	พบจำนวน 8 ชิ้น
12. กระดูกสะบ้า (Patella)	ขวาและซ้าย	Medial Surface ด้านหลังหักหายไป
13. กระดูกต้นขา (Femur)	ขวาและซ้าย	ส่วน Proximal และ Distal หักหายไป
14. กระดูกหน้าแข้ง (Tibia)	ขวาและซ้าย	ส่วน Proximal และ Distal หักหายไป
15. กระดูกน่อง (Fibula)	ขวาและซ้าย	ส่วน Proximal และ Distal หักหายไป
16. กระดูกข้อเท้า (Tarsals)	-	กระดูก Talus ข้างขวา Navicular ข้างซ้าย 2nd Cuniform ข้างขวา
17. กระดูกฝ่าเท้าและกระดูกนิ้วเท้า (Metatarsals & Phalanges)	-	พบจำนวน 16 ชิ้น

หลุมขุดค้น C2

7. โครงกระดูกหมายเลข # 1227

ตาราง ฐ. รายละเอียดของโครงกระดูกหมายเลข # 1227

กระดูก	ที่มา	สภาพของโครงกระดูก
1. กะโหลกศีรษะ (Cranium)	-	สภาพสมบูรณ์
2. กระดูกขากรรไกรล่าง (Mandible)	-	สภาพสมบูรณ์
3. กระดูกไหปลาร้า (Clavicle)	ขวาและซ้าย	สภาพสมบูรณ์
4. กระดูกสะบัก (Scapula)	ขวา ซ้าย	พบส่วน Glenoid Cavity และ Spine พบส่วน Glenoid Cavity และ Lateral Border
5. กระดูกซี่โครง (Ribs)	-	ส่วนใหญ่ปลายทั้งสองด้านหักหายไป ไม่สามารถจำแนกได้
6. กระดูกหน้าอก (Sternum)	-	พบ Body ส่วนบน
7. กระดูกสันหลัง (Vertebral Column)	-	จำแนกได้เป็นส่วนคอ 5 ชิ้น ส่วนลำตัว 12 ชิ้น ส่วนเอว 5 ชิ้น และเศษชิ้นส่วนที่หักไม่สามารถต่อและจำแนกได้
8. กระดูกเชิงกราน (Pelvis)	-	สภาพสมบูรณ์ ขอบด้านบนของ Ilium หักไปเล็กน้อย
9. กระดูกต้นแขน (Humerus)	ขวาและซ้าย	สภาพสมบูรณ์
10. กระดูกปลายแขน (Radius)	ขวาและซ้าย	สภาพสมบูรณ์
11. กระดูกปลายแขน (Ulna)	ขวา ซ้าย	ส่วน Distal หักหายไป สภาพสมบูรณ์
12. กระดูกข้อมือ (Carpals)	-	กระดูก Hamate ทั้งขวาและซ้าย Scaphoid ทั้งขวาและซ้าย Pisiform ข้างขวา

ตาราง ฐ. (ต่อ)

กระดูก	ที่มา	สภาพของโครงกระดูก
13. กระดูกฝ่ามือและกระดูกนิ้วมือ (Metacarpals & Phalanges)	-	พบจำนวน 23 ชิ้น
14. กระดูกต้นขา (Femur)	ขวา ซ้าย	ส่วน Proximal หักหายไป ส่วน Distal หักหายไป
15. กระดูกหน้าแข้ง (Tibia)	ขวา ซ้าย	สภาพสมบูรณ์ ส่วน Shaft หักแต่สามารถต่อได้ ส่วน Shaft และส่วน Distal หักหายไป
16. กระดูกน่อง (Fibula)	ขวาและซ้าย	ส่วน Proximal และส่วน Distal หักหายไป
17. กระดูกข้อเท้า (Tarsals)	-	กระดูก Talus ทั้งขวาและซ้าย Calcaneus ทั้งขวาและซ้าย Navicular ข้างซ้าย Cuboid ข้างซ้าย 2nd Cuniform ทั้งขวาและซ้าย
18. กระดูกฝ่าเท้าและกระดูกนิ้วเท้า (Metatarsals & Phalanges)	-	พบจำนวน 22 ชิ้น

หลุมขุดค้น C4

8. โครงกระดูกหมายเลข # 1071

ตาราง ฑ. รายละเอียดของโครงกระดูกหมายเลข # 1071

กระดูก	ที่มา	สภาพของโครงกระดูก
1. กะโหลกศีรษะ (Cranium)	-	สภาพสมบูรณ์
2. กระดูกขากรรไกรล่าง (Mandible)	-	สภาพสมบูรณ์
3. กระดูกไหปลาร้า (Clavicle)	ขวาและซ้าย	สภาพสมบูรณ์
4. กระดูกสะบัก (Scapula)	ขวาและซ้าย	พบส่วน Glenoid Cavity และ Lateral border ส่วน Body แตกหักออกเป็นชิ้นเล็กไม่สามารถต่อได้
5. กระดูกซี่โครง (Ribs)	-	ส่วนใหญ่ปลายทั้งสองด้านหักหายไป ไม่สามารถจำแนกได้
6. กระดูกหน้าอก (Sternum)	-	พบส่วน Manubrium
7. กระดูกสันหลัง (Vertebral Column)	-	จำแนกได้เป็นส่วนคอ 7 ชิ้น ส่วนลำตัว 11 ชิ้น ส่วนเอว 5 ชิ้น และเศษชิ้นส่วนที่หักไม่สามารถต่อได้
8. กระดูกเชิงกราน (Pelvis)	-	กระดูก Inferior Ramus Of Pubis ข้างขวา และ Pubis ข้างซ้ายหักหายไป
9. กระดูกต้นแขน (Humerus)	ขวาและซ้าย	สภาพสมบูรณ์ ส่วน Shaft หักแต่สามารถต่อได้
10. กระดูกปลายแขน (Radius)	ขวา ซ้าย	ส่วน Distal หักหายไป สภาพสมบูรณ์ ส่วน Shaft หักแต่สามารถต่อได้
11. กระดูกปลายแขน (Ulna)	ขวา ซ้าย	ส่วน Distal หักหายไป สภาพสมบูรณ์ ส่วน Shaft หักแต่สามารถต่อได้

ตาราง ฑ. (ต่อ)

กระดูก	ที่มา	สภาพของโครงกระดูก
12. กระดูกข้อมือ (Carpals)	-	กระดูก Trapezoid ข้างขวา Capitate ทั้งขวาและซ้าย Hamate ข้างซ้าย Scaphoid ข้างซ้าย
13. กระดูกฝ่ามือและกระดูกนิ้วมือ (Metacarpals & Phalanges)	-	พบจำนวน 21 ชิ้น
14. กระดูกสะบ้า (Patella)	ขวาและซ้าย	สภาพสมบูรณ์
15. กระดูกต้นขา (Femur)	ขวาและซ้าย	สภาพสมบูรณ์ ส่วน Shaft หักแต่สามารถต่อได้
16. กระดูกหน้าแข้ง (Tibia)	ขวาและซ้าย	สภาพสมบูรณ์ ส่วน Shaft หักแต่สามารถต่อได้
17. กระดูกน่อง (Fibula)	ขวา ซ้าย	ส่วน Head และส่วน Distal หักหายไป สภาพสมบูรณ์ ส่วน Shaft หักแต่สามารถต่อได้
18. กระดูกข้อเท้า (Tarsals)	-	สภาพสมบูรณ์ พบครบทุกชิ้น
19. กระดูกฝ่าเท้าและกระดูกนิ้วเท้า (Metatarsals & Phalanges)	-	พบจำนวน 19 ชิ้น